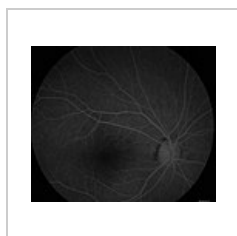


# Fluorescenční angiografie

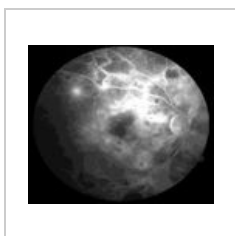
Fluorescenční angiografie je vyšetřovací technika používaná v očním lékařství. Roztok **fluoresceinu** aplikujeme do kubitální žíly, přibližně za **10 sekund** se látka objeví v sítnicovém řečišti, které snímáme pomocí digitální sítnicové kamery. Fluorescein se za fyziologických podmínek nedostává mimo cévní řečiště, postupně se zobrazí v prearteriální, arteriální, kapilární, arteriovenózní, venózní a pozdní fázi. Při stavech s porušenou cévní stěnou se fluorescein dostává mimo řečiště a zobrazuje nám tak **hyperfluorescenční patologická ložiska** mikroaneurysmat, edému či neovaskularizací. Hypofluorescence bývá u stavů s poruchou plnění cév či při ztrátách vaskulární tkáně, při hyperplazii pigmentového epitelu, hemorhagii i exsudátu.

FAG nám poskytuje informace o **dynamických změnách** hematookulární bariéry. Vyšetření se užívá především k diagnostice a hodnocení stavu diabetické retinopatie a makulopatie i dalších vaskulopatií, degenerativních procesů (věkem podmíněná makulární degenerace), uzávěru arterií a žil, nitroočních nádorů atd.

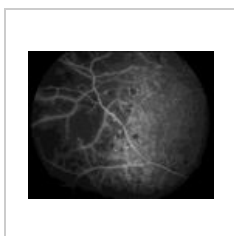Při vyšetření se mohou objevit **nežádoucí reakce** na podanou látku, hlavně musíme dát pozor na možnou alergii na kontrastní látku. U rizikových pacientů podáváme **premedikaci** (hydrokortizon, antihistaminika). Fluorescein přechodně zbarvuje kůži, sliznice a moč. Pacient by se 24 hod. po vyšetření neměl vystavovat přímému světelnému záření (laser).



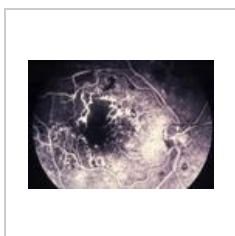
FAG – normální nálezný



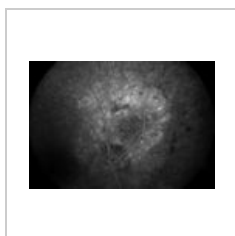
Diabetická MP



DMP



DMP – ischemická forma



Melanom cévnatky

## Odkazy

### Související články

- Oko
- Diabetes mellitus
- Komplikace diabetu mellitu
- Sítnice

### Externí odkazy

- FAG - video (Age-related macular degeneration) (<https://www.youtube.com/watch?v=jZnQ1AJM994>)
- FAG - video (Diabetes) (<https://www.youtube.com/watch?v=houlmJKvs8LQ>)

### Použitá literatura

- ROZSÍVAL, Pavel, et al. *Oční lékařství*. 1. vydání. Galén, Karolinum, 2006. ISBN 80-7262-404-0, 80-246-1213-5.