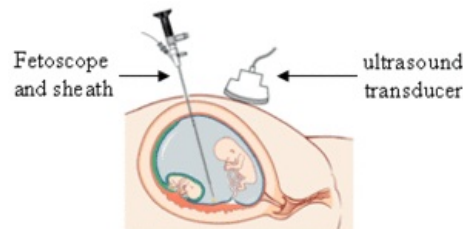


Fetoskopie

Fetoskopie je endoskopická metoda užívaná v těhotenství (dříve) k prenatální diagnostice či (nověji) k prenatální terapii plodu. Zákrok slouží k přímému zobrazení plodu v děloze pomocí tenkého a flexibilního endoskopického nástroje – fetoskopu^[1]. Fetoskop se zavádí do děložní dutiny drobnou břišní incizí. Celý zákrok probíhá pod ultrazvukovou kontrolou, aby nedošlo k poškození zdraví plodu či matky. Provádí se obvykle v 18.–20. týdnu těhotenství^[2]. Od fetoskopie, jakožto od čistě diagnostické metody, lze již od počátku 21. století pozorovat výrazný celosvětový odklon^[2].

Indikace

V současné době je fetoskopie prováděna pouze **velmi vzácně**, klinické indikace jsou velmi přísné, používá se například v rámci **terapie syndromu fetofetální transfuze** (TTTS)^[3]. V České republice se v současné době provede ročně zhruba 4–50 fetálních endoskopií^[3] (pro srovnání – v posledních letech se u nás ročně provede zhruba 18 000 amniocentéz^[4]). Jako zobrazovací metoda určená pro pátrání po vrozených vadách plodu se fetoskopie dnes již prakticky vůbec **nepoužívá**^[1], rovněž pro získání vzorku fetální krve se dnes používá klasická kordocentéza namísto fetoskopie^{[1][5]}.



Fetoskopie

Velké využití měla fetoskopie při **odběru** určitých **tkáňových vzorků** z plodu^{[6][5]}. Typicky šlo vzorky **kůže, jater** či **svalu**. Ověřovala se tak podezření na různé dědičné choroby a vady těchto orgánů (např. genodermatózy, střádává onemocnění, svalové dystrofie) v době, kdy ještě nebyla dostupná molekulárně-genetická diagnostika těchto chorob a kdy vzorek tkáně plodu představoval jedinou relevantní informaci o tom, zda potomek zdědil danou chorobu, či nikoliv. V dnešní době je již pro velkou většinu těchto chorob **dostupná DNA diagnostika**, proto i v těchto indikacích již není fetoskopie prakticky využívána^[7]. Fetoskopie může být využita pro ověření fenotypu některých vývojových vad kůže, pokud není DNA diagnostika pro daný typ choroby dostupná (nebo pokud DNA diagnostika není informativní či selže)^[5], nicméně vzorky tkáně lze v některých případech získat i fetální biopsií pod ultrazvukovou kontrolou (bez použití fetoskopu)^{[3][7]}.

Renesanci zažívají endoskopické postupy v rámci fetální chirurgie a prenatální terapie^[8]. Typické je již dnes využití endoskopických metod při léčbě syndromu fetofetální transfuze. Princip spočívá v ošetření placentárních cévních spojek pomocí laseru^{[9][10]}. Využití endoskopických metod v rámci fetální chirurgie je potenciálně velmi široké, výkony tohoto typu se však (v současné době) v ČR prakticky neprovádějí.

Provedení vyšetření

- Průběh vyšetření se liší podle jeho účelu a povahy,
- před vyšetřením by pacientka neměla 8 hodin pít ani jíst,
- v místě břišní incize je použito lokální anestetikum,
- lékař zkontroluje srdeční činnost plodu (norma: 120–160/min),
- pomocí ultrazvukové sondy se určí poloha dítěte a placenty,
- pomocí fetoskopu dochází k prohlédnutí podezřelého místa či k odběru vzorků.

Rizika

Riziko potratu po provedeném výkonu je relativně vysoké a pohybuje se v rozmezí 3–10 %^{[1][2][5]}, mezi možná rizika patří:

- krvácení, zanesení infekce;
- únik amniové tekutiny;
- vyvolání předčasného porodu.^[1]

Odkazy

Související články

- Prenatální diagnostika
 - Amniocentéza
 - CVS
 - Kordocentéza

Reference

1. WYNBRANDT, James a Mark. D LUDMAN. *The Encyclopedia of Genetic Disorders and Birth Defects*. 2. vydání. New York : Facts On File, Inc, 2000. 474 s. ISBN 0-8160-3809-0.
2. SRŠEŇ, Štefan a Klára SRŠŇOVÁ. *Základy klinickej genetiky a jej molekulárna podstata*. 4. vydání. Martin : Osveta, 2005. 445 s. ISBN 80-8063-185-9.
3. CALDA, Pavel, et al. *Ultrazvuková diagnostika v těhotenství: pro praxi*. 1. vydání. Praha : Aprofema, 2007. 268 s. ISBN 978-80-903706-1-6.
4. GREGOR, Vladimír a Antonín ŠÍPEK. Efektivita prenatální diagnostiky v České republice v období 1994–2008. *Aktuální gynekologie a porodnictví* [online]. 2009, roč. 1, vol. 1, s. 25-29, dostupné také z <https://www.actualgyn.com/pdf/2009_8.pdf>. ISSN 1803-9588.
5. STEVENSON, Roger E, Judith G HALL a Richard M GOODMAN. *Human Malformations and Related Anomalies : Oxford Monographs on Medical Genetics No. 27*. 1. vydání. New York : Oxford Universityress, 1993. 271 s. sv. 1. ISBN 0-19-506232-9.
6. CADRIN, C a M S GOLBUS. Fetal tissue sampling--indications, techniques, complications, and experience with sampling of fetal skin, liver, and muscle. *West J Med* [online]. 1993, vol. 159, no. 3, s. 269-72, dostupné také z <<https://www.ncbi.nlm.nih.gov/pmc/articles/PMC1011339/?tool=pubmed>>. ISSN 0093-0415.
7. SIMPSON, Joe Leigh a Sherman ELIAS. *Genetics in Obstetrics and Gynecology*. 3. vydání. Philadelphia : Saunders, 2003. 484 s. ISBN 0-7216-4164-4.
8. DEPREST, Jan A, Alan W FLAKE a Eduard GRATACOS, et al. The making of fetal surgery. *Prenat Diagn* [online]. 2010, vol. 30, no. 7, s. 653-67, dostupné také z <<https://www.ncbi.nlm.nih.gov/pubmed/20572114>>. ISSN 0197-3851 (print), 1097-0223.
9. YAMAMOTO, Masami a Yves VILLE. Laser treatment in twin-to-twin transfusion syndrome. *Semin Fetal Neonatal Med* [online]. 2007, vol. 12, no. 6, s. 450-7, dostupné také z <<https://www.ncbi.nlm.nih.gov/pubmed/17950680>>. ISSN 1744-165X.
10. AHMED, Shair, Francois I LUKS a Barbara M O'BRIEN, et al. Influence of experience, case load, and stage distribution on outcome of endoscopic laser surgery for TTTS--a review. *Prenat Diagn* [online]. 2010, vol. 30, no. 4, s. 314-9, dostupné také z <<https://www.ncbi.nlm.nih.gov/pubmed/20101672>>. ISSN 0197-3851 (print), 1097-0223.

Použitá literatura

- What Is A Fetoscopy and What Are The Risks? (<http://www.pregnancy-calendars.net/fetoscopy.aspx>)
- Fetoscopy (<https://www.enotes.com/topics/fetoscopy>)