

Erythema nodosum

Erythema nodosum je častá forma **panikulitidy** (zánětu podkožní tukové tkáně) s různorodou etiologií, omezující se na lobulární septa a projevující se bolestivými zarudlými **noduly**. Postiženy jsou hlavně mladé ženy (2.–4. dekáda).

Patogeneze

Předpokládá se mechanismus imunopatologické reakce IV. typu (opožděný typ přecitlivělosti) závislé na T-lymfocytech.

Etiologie

Přibližně v polovině případů není zjištěna žádná vyvolávající příčina. Ze známých příčin jsou nejčastější:

- následek streptokokové infekce (může doprovázet poststreptokokovou artritidu);
- yersinióza;
- sarkoidóza;
- léky: hormonální antikoncepce, sulfonamidy.

A dále tuberkulóza, salmonelóza, idiopatické střevní záněty (často recidivující forma).

Histologie

Zánět, nejdříve nespecifický, později s přítomností lymfocytů, je ohraničen na lobulární septa podkožního tuku. Časem může dojít až k fibrotizaci. Není přítomna vaskulitida (na rozdíl od *polyarteritis nodosa*).

Klinický obraz

Rychle se vytvoří **zarudlé, bolestivé**, několik cm velké **noduly**. Nejčastější lokalizace je na **bércích**, méně na extenzorových stranách stehna a předloktí. Někdy může být přítomna horečka. Léze mohou při ústupu měnit barvu podobně jako hematom (tj. nafialovělá -> nažloutlá -> nazelenalá) odtud starší název *erythema contusiforme*. Onemocnění spontánně ustupuje během několika týdnů a nezanechává následky.

Diferenciální diagnóza

- *erythema induratum Bazin* – panikulitida a vaskulitida nejčastěji na lýtkách způsobená tbc ložisky, může ulcerovat
- *polyarteritis nodosa* – vaskulitida
- jiné panikulitidy a vaskulitidy
- nespecifické střevní záněty

Terapie

Léčíme vyvolávající příčinu, pokud je známá. Jinak podáváme **NSA** lokálně nebo celkově, pokud přetrvává delší dobu, nasadíme kortikosteroidy.

Odkazy

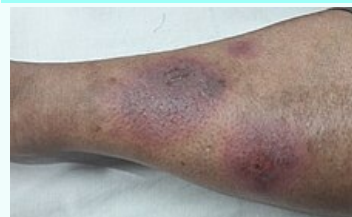Související články

- Erythema exsudativum multiforme
- Panikulitida
- Sarkoidóza

Externí odkazy

- Erythema nodosum (anglická wikipedie)

Erythema nodosum

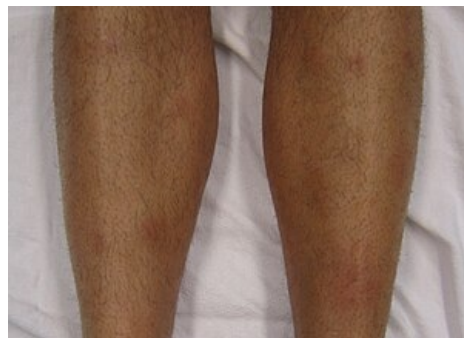


erythema nodosum asociovaná se systémovým lupus erythematosus

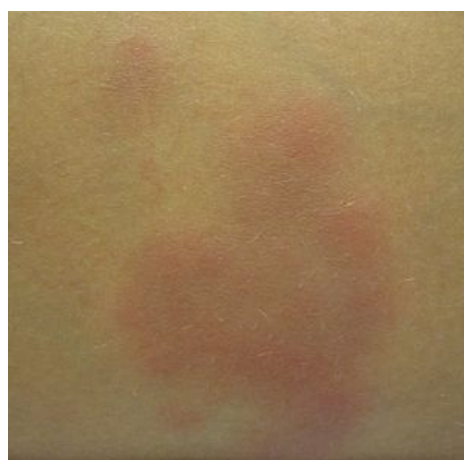Rizikové faktory	např. následek streptokokové infekce; yersinióza; sarkoidóza; léky: hormonální antikoncepce, sulfonamidy apod.
Patogeneze	mechanismus imunopatologické reakce IV. typu
Klinický obraz	zarudlé, bolestivé noduly na bércích, extenzorových stranách stehna a předloktí; občas přítomna i horečka
Diagnostika	<i>erythema induratum Bazin</i> , <i>polyarteritis nodosa</i>
Léčba	léčíme příčinu (pokud je známá), jinak podáváme NSA a kortikosteroidy
Klasifikace a odkazy	
MeSH ID	D004893 (https://www.medvik.cz/bmc/link.do?id=D004893)
OMIM	132990 (https://omim.org/entry/132990)
MedlinePlus	000881 (https://medlineplus.gov/ency/article/000881.htm)

Použitá literatura

- BENEŠ, Jiří. *Infekční lékařství*. 1.vydání vydání. Galén, 2009. 0 s. ISBN 978-80-7262-644-1.
- ŠTORK, Jiří, et al. *Dermatovenerologie*. 1. vydání. Praha : Galén, Karolinum, 2008. 502 s. ISBN 978-80-7262-371-6.
- DEJMKOVÁ, H, L LACINA a L ŠEDOVÁ, et al. *Diagnóza, diferenciální diagnóza a terapie erythema nodosum* [online]. ©2006. [cit. 2015-10-13]. <<http://www.revmatologicka-spolecnost.cz/dokumenty/Diagnoza.pdf>>.



Postižení bérců



Erythema nodosum - jednotlivá léze