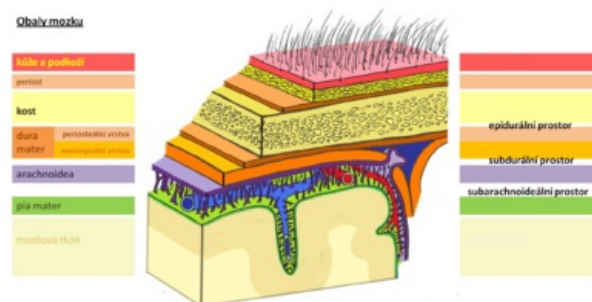


Epidurální hematom

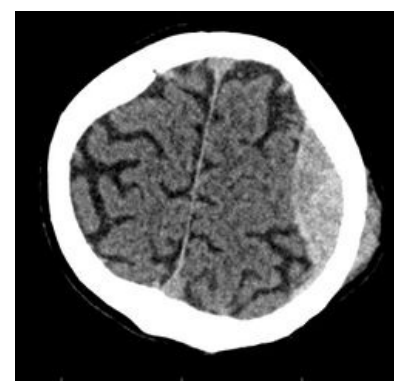
Epidurální hematom je krevní kolekce mezi dura mater a kalvou. V supratentoriálním prostoru vzniká nejčastěji na podkladě arteriálního krvácení, a to nejčastěji krvácením z arteria meningea media. V infratentoriální oblasti bývají zdrojem krvácení venózní siny.^[1] Ve věku nad 60 let se vyskytuje spíše vzácně, protože dura mater lpí pevně ke kosti.^[2]

Klinický obraz

- Malý – asymptomatický;
- ložiskové příznaky progresivního charakteru;
- poruchy vědomí;
- anizokorie = důsledek komprese nervus oculomotorius jako iniciální příznak temporální herniace (v 85 % je mydriáza na straně hematomu);
- hemiparéza (na opačné straně než hematom);
- kraniokaudální deteriorace;
- u třetiny pacientů je tzv. *lucidní interval* – po úrazu je nejprve vědomí zachováno, až po té se začnou projevovat příznaky;
- **typický průběh** – po úrazu je bezvědomí (dáno komocí mozku), pak se probere k vědomí (tzv. lucidní interval) a pak následuje rychle se horšící stav vědomí končící smrtí (tentokrát dáno útlakem hematomem);
 - takový průběh má jen asi 15–20 % epidurálních hematomů,
 - asi v pětině nemusí úraz vyvolat bezvědomí (pacient může mít pocit rozlití horké tekutiny v hlavě),
 - nebo je úraz naopak těžší a nevznikne vůbec lucidní interval,
 - celý průběh může být zastřen účinkem alkoholu,
 - **varovné příznaky** – hemiparéza – kontralaterální (útlakem kůry), později i ipsilaterální (útlak druhostranné pyramidové dráhy proti tentoriu),
 - anizokorie – ipsilaterální mydriáza je dána útlakem n. III ve zkřížení s a. cerebri post.,
 - u hematomu v zadní jámě lební je varovný příznak změna dýchání, často ještě při zachovaném vědomí.



Obaly mozku



Epidurální hematom vlevo

Diagnóza

- CT – bikonvexní hyperdenzní útvar u kalvy, často u místa fraktury lebky.

Léčba

- Neurochirurgické odstranění hematomu a podvaz arterie, venózní krvácení lze léčit konzervativně za monitorace CT^[1],
 - jde o život zachraňující výkon, při akutním průběhu nesnese odklad nebo zdržení delším transportem!,
 - musí se provést bez ohledu na stav nemocného,
 - zpravidla provedeme temporálně návrt a pak kost vyštípeme, nebo uděláme kraniotomii,
 - někdy musíme dojít až k foramen spinosum a ucpat ho,
 - kvůli recidivám přišíváme duru k periostu.

Odkazy

Související články

- Kraniocerebrální traumata
- Akutní subdurální hematom
- Subdurální hematom
- Subarachnoidální krvácení
- Chronický subdurální hematom

Zdroj

- BENEŠ, Jiří. *Studijní materiály* [online]. ©2010. [cit. 2009]. <<http://jirben.wz.cz>>.

Reference

1. NEVŠÍMALOVÁ, Soňa, Evžen RŮŽIČKA a Jiří TICHÝ. *Neurologie*. 1. vydání. Praha : Galén, 2005. s. 163-170. ISBN 80-7262-160-2.
2. AMBLER, Zdeněk. *Základy neurologie*. 6. vydání. Praha : Galén, 2006. s. 171-181. ISBN 80-7262-433-4.

Externí odkazy

- epidurální hematom, stefajir.cz (<https://www.stefajir.cz/?q=epiduralni-hematom>)

Literatura

- NEVŠÍMALOVÁ, Soňa, Evžen RŮŽIČKA a Jiří TICHÝ. *Neurologie*. 1. vydání. Praha : Galén, 2005. s. 163-170. ISBN 80-7262-160-2.
- AMBLER, Zdeněk. *Základy neurologie*. 6. vydání. Praha : Galén, 2006. s. 171-181. ISBN 80-7262-433-4.
- ZEMAN, Miroslav, et al. *Speciální chirurgie*. 2. vydání. Praha : Galén, 2004. 575 s. ISBN 80-7262-260-9.