

Entamoeba histolytica

Entamoeba histolytica je jeden z nejrozšířenějších lidských parazitů. Vyskytuje se kosmopolitně, nejvíce v rozvojových zemích (Mexiko, Vietnam, Indie, Egypt), kde je rozšířená díky špatné hygieně a teplému a vlhkému klimatu. Hlavním hostitelem je člověk, ale infikováni mohou být vzácně i psi, kočky a hlodavci. Přenáší se alimentární cestou značně odolnými cystami (fekálním znečištěním potravin a pitné vody). Nemá meziphostitele ani zvířecí rezervoár. Pokud napadne střevní sliznici, způsobuje **střevní amébozu**, invazivní kmeny mohou proniknout do tkání a způsobit **extraintestinální amébozu**. Většina infekcí je formou asymptomatického nosičství, pouze 10 % onemocnění je symptomatických. U dětí je invazivní améboza velmi vzácná.^[1]

Morfologie

Entamoeba histolytica patří mezi *Protozoa*, *Rhizopoda* (měňavky).

Faktory virulence: adhesin – lektin Gal/GalNAC, amébapor, cysteinové proteázy.

Trofozoit

- Aktivní pohyblivé stadium,
 - měňavka, obvykle 15–30 µm v průměru, invazivní kmeny jsou o něco větší^[1],
 - jedno jádro s velmi malým centrálním karyosomem,
- forma minuta** – žije v lumen tlustého střeva, kde se živí bakteriemi
- může encystovat nebo se za určitých okolností změnit ve forma magna (stres hostitele, změna střevní mikroflory)
- forma magna** – není schopná encystovat – slepá vývojová linie
- schopna napadat buňky střevního epitelu,
 - destrukce bb. kontaktní cytolýzou a proteolyt E,
 - tvorí se hluboké do submukózy zasahující ulcerace (charakt. tvar široké lahve s úzkým hrdlem)
 - v lézi se živí tkáňovou drtí a erytrocyty,
 - hematogenním rozsevem do dalších orgánů (játra, plíce, mozek, slezina) – vznikají druhotné léze (v infikovaných tkáních trofozoity, nikdy ne cysty)

Cysta

- Infekční stádium,
- kulovitý tvar, 1–4 jádra,
- rezistentní stěna z chitinu – odolná vůči vnějším vlivům,
- vylučována se stolicí.

Životní cyklus

Infekce se přenáší požitím cyst fekálně kontaminovaným jídlem. Cysta je odolná vůči žaludečním šťávám a putuje do tenkého střeva, kde excystuje. Dělí se na 4 a poté na 8 améb, které putují do tlustého střeva. Většina améb (forma minuta) se živí bakteriemi ve střevě a ve formě cyst je vylučována stolicí, ale při větším množství infekce se některé přichytí ke sliznici a vytváří léze o tvaru široké lahve s úzkým hrdlem (forma magna).^[1]

Životní cyklus ve zkratce:

Pozření cysty → excystace v tenkém střevě → pomnožení trofozoitů v tlustém střevě (forma minuta) →:

- encystace v kolon descendens (jednojaderná cysta → čtyřjaderná cysta) → vyloučení cyst stolicí.
- forma magna (invazivní).

Klinický obraz

- Akutní infekce:** těžké průjmy, dysenterie, bolesti břicha vpravo (cékum)
 - nebývá provázena horečkou ani PMN leukocytózou,
 - komplikace: toxické megakolon, amébová apendicitida, perforace střeva, perforace do dutých orgánů, masivní hemoragie, améboom (granulom),
- chronická infekce:** epizody dysenterie s krví a hlenem ve stolici, zácpa,
- extraintestinální infekce:** abscesy v játrech, plicích a v mozku,
 - jaterní absces – zvětšení jater, horečka, hubnutí, bolesti v pravém podžebří,
 - pneumonitis, encephalitis,
- neléčená améboza může být smrtelná.

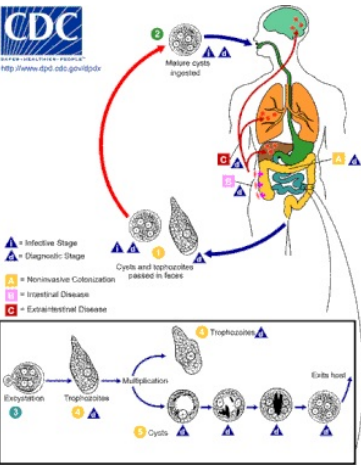
Klinické formy střevní amébozy

Klinická forma	Stolice	Parazitologický nález
Asymptomatická kolonizace tlustého střeva	Stolice formovaná	Cysty
Nedysenterická kolitida	Stolice řídká	Trofozoity „minuta“
Amébová kolitida = dysenterie	Stolice řídká – tekutá s krví a hlenem	Trofozoity „magna“
Chronická amébová kolitida	Stolice formovaná nebo řídká	Cysty, Trofozoity „minuta“

Diagnostika

- Klinický obraz, anamnéza a epidemiologie,
- mikroskopická – průkaz trofozoitů (do 1 hod.) a cyst (do 24 hod.) ve stolici v nativním a barveném preparátu,
- kultivační – na speciálních médiích,
- sérologická – průkaz IgG (nepřímá hemaglutinace, nepřímá imunofluorescence, ELISA) – pozitivní pouze při extraintestinální améboze,
- PCR – čerstvá nefixovaná stolice.

Entamoeba histolytica	
Entamoebidea	
Entamoebidae (měňavkovití)	
	
Trofozoity s ingestovanými erytrocyty	
Výskyt	kosmopolitní, nejvíce rozvojové země (Mexiko, Vietnam, Indie, Egypt)
Onemocnění	améboza
Infekční stadium a způsob nákazy	cysta – orofekální přenos
Diagnostika	klinický obraz, anamnéza, mikroskopický průkaz ve stolici, kultivace, sérologie, PCR
Terapie	metronidazol asymptomatické nosičství: metronidazol + tetracyklin + Endiaron
MeSH ID	D004748 (https://www.medvik.cz/bmc/link.do?id=D004748)



Životní cyklus Entamoebey

Terapie

- Lék volby: **metronidazol** (Entizol) 3× 750 mg p.o. (3× 10–15 mg/kg) 5–7 dní (střevní); 10 dní (jaterní),
- asymptomatické nosičství: metronidazol (3× 500 mg 10 dní) + tetracyklin (4× 500 mg prvních 5 dní) + Endiaron (3× 250 mg následujících 5 dní),
- extraluminální formy – 5-nitroimidazoly; těžké případy + tetracyklin,
- jaterní abscesy – medikamentózně, ev. chirurgicky.

Odkazy

Související články

- Gastrointestinální parazitózy
- Amfizoické améby
- Obecné vlastnosti parazitů

Externí odkazy

- Microbiology and Immunology on-line (with many pictures) (http://www.sc.edu/study/colleges_schools/medicine/education/basic_science_departments/pathology_microbiology_and_immunology/index.php),
- Parasite Image Library (<https://www.cdc.gov/dpdx/>)
- Entamoeba histolytica (česká wikipedie)

Zdroj

1. Univesity of South Carolina, School of Medicine. *Microbiology and Immunology On-line : PARASITOLOGY* [online]. Poslední revize 2010, [cit. 2010-09-05]. <http://www.sc.edu/study/colleges_schools/medicine/education/basic_science_departments/pathology_microbiology_and_immunology/index.php>.

Použitá literatura

- BEDNÁŘ, Marek, et al. *Lékařská mikrobiologie*. 1. vydání. Praha : Marvil, 1996. 558 s. ISBN 80-238-0297-6.