

Endotracheální intubace (pediatrie)

Shrnutí ([https://www.wikiskripta.eu/w/Endotrache%C3%A1ln%C3%AD_intubace_\(pediatrie\)#Pravidla_úspěšné_intubace_\(shrnutí\)](https://www.wikiskripta.eu/w/Endotrache%C3%A1ln%C3%AD_intubace_(pediatrie)#Pravidla_úspěšné_intubace_(shrnutí)))

Tracheální intubace spočívá v zavedení rourky ústy nebo nosem do trachey. Rourka zajišťuje volné dýchací cesty, chrání před aspirací do plic a umožňuje napojení na dýchací nebo anesteziologický přístroj. U dětí volíme zevní průměr rourky podle šířky subglotického prostoru, nikoli podle velikosti hlasové štěrbiny.

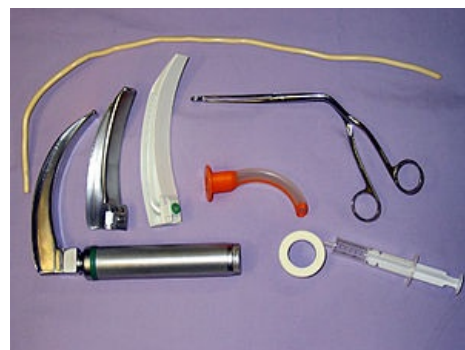Tracheostomie je zavedení tracheostomické kanyly do dýchacích cest po operačním otevření trachey na přední ploše krku. Tracheostomická kanyla zajišťuje dýchací cesty a umožňuje napojení pacienta na ventilátor. Indikována je nejčastěji u pacientů v intenzivní péči.

Indikace intubace

- neefektivní ventilace maskou při resuscitaci
- potřeba prolongované umělé plicní ventilace
- potřeba odsátí dolních dýchacích cest
- nedostatečná ventilace
- nadměrná dechová práce
- neadekvátní CNS kontrola ventilace
- recidivující křeče s desaturací
- vrozená brániční kýla
- indikace podání surfaktantu
- *elektivní intubace*: trauma, chirurgické výkony, šok

Prostředky k zajištění dýchacích cest

- ústní (CAVE: nesmí být použit u dítěte při vědomí nebo v somnolenci) / nosní vzduchovod
- obličejová maska + vak (umožňuje ventilovat a oxygenovat pacienta během spontánní, asistované i řízené ventilace; vhodná velikost!)
- laryngoskop (rukojeť s bateriemi a lžice, nejčastěji Macintoshova, pro děti č. 1 či 2)
- endotracheální kanyla (bez manžety snižuje riziko subglotického edému a postintubačních stenóz; příliš velké rourky poškozují larynx a tracheu, příliš malé rourky navyšují odpor dýchacích cest)
- laryngeální maska (alternativní pomůcka k zajištění dýchacích cest)
- Magillovy zaváděcí kleště (používány k zavádění tracheální rourky při nasotracheální intubaci; užívají se též při zavádění žaludeční sondy pod laryngoskopickou kontrolou)
- odsávací katetry (na odsátí horních dýchacích cest i na odsávání přes endotracheální kanylu; různé velikosti dle Charie)
- farmaka používaná k intubaci:
 - atropin
 - myorelaxancia (CAVE: obstrukční etiologie respirační insuficience!)
 - sedativa
 - analgetika



Prostředky pro intubaci

Orotracheální intubace

Pacienta před intubací dobře okysličíme ventilací pomocí masky se 100 % O₂, abychom předešli protrahované hypoxii. Zajistíme si monitoring EKG, S_aO₂, tepové frekvence a krevního tlaku. Ve správné poloze hlavy pro intubaci jsou ústa v jedné ose s faryngeální a laryngeální osou. Hlavu zakloníme mírně dozadu, ne do hyperextenze (zejm. u novorozenců), záhlaví mírně podložíme intubačním polštářkem. Jde o tzv. "čichací polohu" (sniff position), kdy krk je předkloněn a atlantookcipitální kloub je v záklonu. V případě potřeby použijeme *Sellickův hmat* (palcem a ukazovákem uchopíme zepředu prstencovou chrupavku a tlačíme jí kolmo k přední ploše krku směrem ke krční páteři) na prevenci aspirace nebo zatečení tekutého obsahu z hypofaryngu při urgentní intubaci (tzv. crash úvod) nebo v případě, kdy intubace nebyla úspěšná a pacienta potřebujeme prodýchat pomocí dýchacího vaku s maskou.

Po správném napolohování hlavy dostatečně otevřeme dutinu ústní. Použijeme buď tah za špičku brady nebo zuby dolní čelisti, ev. tzv. *cross finger* manévr = hmat, kdy otvíráme ústa zkříženým palcem a ukazovákem (prostředníkem) pravé ruky tak, že palcem odtlačujeme zuby dolní čelisti a ukazovákem zuby horní čelisti.

Laryngoskopickou rukojeť pevně uchopíme do levé ruky a lžici vkládáme přes pravý ústní koutek, jemně nadzvedáváme jazyk a posouváme ho doleva. Lžici zavádíme vždy "po jazyku", tj. bez kontaktu se zuby horní čelisti. Pokud nevidíme epiglottis, resp. vchod do hrtanu z důvodu "překážejícího" jazyku, je lépe lžici laryngoskopu vytáhnout a učinit nový pokus o intubaci.

Pro úspěšnou intubaci jsou nejdůležitější: správná velikost lžice laryngoskopu, správná poloha hlavy, laryngoskop zavádět bez kontaktu s horní čelistí, dobré odsunutí jazyka, fixace laryngoskopu ve střední čáře a následně důkladné zvednutí laryngoskopu ve směru rukojeti a konečně endotracheální rourku zasouvat z pravé strany, nikoli žlábkem laryngoskopu.

Postup při intubaci zahnutou lžicí

Lžici posouváme pomalu podél baze jazyka, dokud nevidíme epiglottis. Špičku lžice potom umístíme mezi bazi jazyka a epiglottis (do *valleculae epiglotticae*). Následně silou zvedneme laryngoskop ve směru rukojeti, tj. dopředu a vzhůru; při tomto manévru se epiglottis vztyčí a odkryje vchod do hrtanu. Použití zahnuté lžice umožňuje více místa v dutině ústní pro rourku.

Postup při intubaci rovnou lžicí

Rovná lžice se při intubaci pokládá na laryngeální plochu epiglottis, tj. epiglottis se "nabere" na lžici laryngoskopu; při nadzdvžení laryngoskopu je vidět vchod do hrtanu. Rovná lžice se preferuje u nejmenších dětí, kde je epiglottis relativně dlouhá a tvárná a kde často nelze se zahnutou lžicí dosáhnout dobré viditelnosti. Při zavádění rourky je možné se většinou obejít bez zavaděče.

Zavedení endotracheální kanyly

Kanylu zavádíme vždy **z pravé strany** (nikdy ne kanálem laryngoskopu, neboť tím si zakryjeme výhled na vstup do hrtanu), podle potřeby s vodičem. ETR zavádíme mezi hlasivky, kanylu zasuneme až po distální čárové označení (pokud má kanyla dvě nebo tři distální čárová označení, má být viditelné druhé a třetí označení, pokud má kanyla celý konec černý, má být tato část pod úrovní hlasivek). Při použití endotracheální kanyly s manžetou, zasuneme pod hlasivky manžetu. Následně laryngoskop, ev. + zavaděč vyjmeme, provedeme kontrolu polohy endotracheální kanyly a manžetu opatrně nafoukneme. Tracheální rourku spolehlivě fixujeme náplastí. Po úspěšné intubaci se zavede do žaludku nazogastrická sonda a odčerpá se vzduch.

Zavedení ETR příliš hluboko hrozí endobronchiální intubací, nejčastěji do pravého bronchu.

Pozn.: Intubace ústy je snáze a rychleji proveditelná, je usnadněno odsávání z dolních dýchacích cest, naopak intubace nosem zajišťuje lepší fixaci rourky v laryngu a umožňuje snazší odsávání z dutiny ústní.

Pravidla pro zajištění dýchacích cest

- preoxygenaci provádět u všech pacientů
- kurarimimetikum podat, až když se přesvědčíme, že pacienta lze skutečně "prodechnout" přes obličejovou masku
- objeví-li se neočekávaně obtížná intubace přivolat zkušeného anesteziologa, připravit pomůcky pro urgentní zajištění dýchacích cest, po > než 3 neúspěšných pokusech použít laryngeální masku, kombirourku nebo fiberoptickou intubaci
- když není možná ani intubace, ani umělá ventilace vakem a maskou ("cannot ventilate, cannot intubate") zvážit supraglotické postupy (laryngeální maska, kombirourka) nebo infraglotické postupy (transtracheální oxygenace nebo koniotomie = minitracheotomie)
- vždy zkontrolovat polohu tracheální rourky

Kontrola polohy endotracheální kanyly

- zavádět rourku pod zrakovou kontrolou mezi hlasové vazy
- **zrková kontrola:** symetrické pohyby hrudní stěny s ventilací, sledování pohybů klíčních kostí, ramenního kloubu a subklavikulárního prostoru; pokud je rourka správně zavedena, dochází při UPV k synchronním pohybům pravé i levé strany, pokud se pohybuje jen jedna strana: je pravděpodobná jednostranná intubace, pokud nejsou pohyby vůbec: je pravděpodobná intubace do jícnu
- **auskultační kontrola:** dýchací šelesty jsou symetricky slyšitelné nad oběma plicními poli a není slyšet bublání v žaludku
- **kapnografie:** záznam kapnografické křivky
- **RTG snímek hrudníku:** ideální umístění hrotu ETR je v oblasti spojnice dolních linií klavikul
- pokud to situace umožňuje: fibroskopická kontrola

Nasotracheální intubace

Před nasotracheální intubací je s výhodou nastříknout nosní sliznici vazokonstrikčně působícím přípravkem. Použijeme větší nebo lépe průchodný nosní otvor, ale přednostně pravý nosní průduch. Dolní nosní průduch je nejširší, skrze něj lze zavést rourku do nosohltanu nejsnadněji.

Po navození anestezie s vymizením ochranných reflexů je tracheální rourka potřena mezokainovým gelem zaváděna nosním průduchem do hypofaryngu (pokud naráží na odpor, povytáhneme ji a hlavu více zakloníme) a dále pod kontrolou zraku v přímé laryngoskopii. Při zavádění tracheální rourky nosem je třeba postupovat jemným tlakem a krouživými pohyby proniknout do orofaryngu (obvykle rourku zavádíme poněkud mediálně směrem k nosnímu septu a současně poněkud kaudálně).

V dutině ústní uchopíme viditelný konec tracheální rourky Magillovými kleštěmi. Pomocí nich zavádíme hrot rourky mezi hlasy vazové do hrtanu. Při posunu rourky bez pomoci kleští je možno natáčením hrotu rourky upravovat směr posunu. Průsvit rourky je volen o něco menší a délka zasunuté části má odpovídat přibližně 1 a 1/2 vzdálenosti tragu od nosního průduchu. Po zavedení tracheální rourky se přesvědčíme o tom, že při řízeném přetlakovém dýchání dochází během inspiria k mírnému úniku směsi plynů z dýchacích cest.

Obtíže při nasotracheální intubaci

Nejčastěji registrujeme tyto obtíže:

- Rourka uvízla před epiglottis, tzn. mezi kořenem jazyka a přední plochou epiglottis. Při této komplikaci se krk vyklenuje zřetelně dopředu v místě štítné chrupavky. Předklonem hlavy je možné se pokusit směřovat rourku více dozadu.
- Rourka naráží na přední komisuru hlasové štěrbiny. Je rovněž patrné vyklenutí na přední straně krku v místě štítné chrupavky. Také zde je třeba předklonem upravit směr rourky.
- Rourka byla zavedena do jícnu. Příhoda se obvykle projeví příznaky: rourka se snadno posouvá dopředu, u ústí rourky nejsou slyšet dechové fenomény. Zde je nutno rourku nejprve povytáhnout, pak zesílit záklon hlavy a pokus opakovat. Při opožděném průkazu jícnové intubace rourku ihned vytáhneme a pacienta prodýcháme vakem s maskou 100% O₂.
- Rourka vnikla do sinus piriformis. Je patrné vyklenutí na jedné straně krku, při snaze o posunutí rourky narážíme na velký odpor, na proximálním konci rourky zmizí dechové šelesty. Rourku vytáhneme zpět o 2 až 3 cm, otočíme o 45 až 90° a znovu posouváme dopředu. Je možné též hlavu uklonit ke straně a pokus opakovat.
- Masivní epistaxe.
- Poranění konch, hltanu a hltanových mandlí.

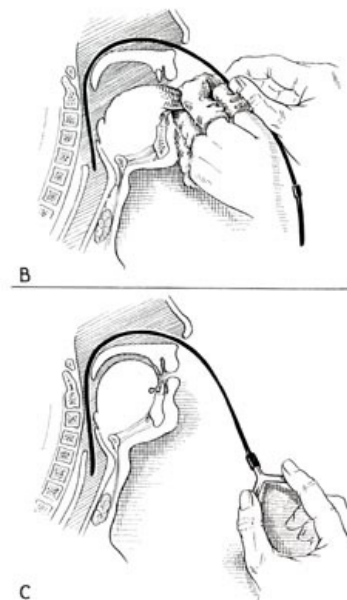


FIGURE 69.—Continued. B. Forward fixation of larynx with left hand, by holding tongue forward with gauze-covered fingers. With the right hand, the catheter is rapidly advanced through the nares and past the glottis as the patient inspires deeply. If he is comatose, a mouth gag is used, and the epiglottis is picked up with the left forefinger. The catheter is then guided through the larynx. C. Advancement of catheter into trachea by intermittent suction over Y-tube. Once it is in trachea, it is moved back and forth to stimulate coughing.

Nasotracheální intubace (schema)

Intubace u dětí

Intubace dětí nad 10 let se neliší od intubace dospělých. U novorozenců a malých dětí jsou rozdíly a zvláštnosti:

- dosáhnout rovnoběžnosti os pro intubaci je obtížnější
- napřímení epiglottis je obtížnější
- hlava a jazyk jsou u novorozence velké, krk je krátký
- larynx je výše než u dospělého, epiglottis má tvar písmene U
- chrupavka prstencová (dtto subglotický prostor) je nejužší místo pro zavedení rourky.

Komplikace intubace

Drobné komplikace, jako bolesti v krku nebo otok glottis, jsou téměř u všech pacientů intubovaných déle než 48 hodin. Platí, že čím delší je intubace, tím častější jsou komplikace. Vysoké tlaky v těsníci manžetě poškozují sliznici a chrupavčité struktury více než nízké tlaky. Naopak nevhodný je i pohyb rourky a hlasových vazů (sliznice trachey a hrtanu je traumatizována, zejména je-li nafouknuta těsníci manžeta). Perforace jícnu vzniká nejčastěji při obtížné intubaci, k časným příznakům patří podkožní emfyzém a pneumothorax, mortalita je vysoká. K perforaci trachey dochází naopak nejčastěji při hladké intubaci, projeví se subkutánním emfyzémem a/nebo pneumothoraxem. Perforace hltanu vzniká nejčastěji v souvislosti s užitím kovového zavaděče. Luxace arytenoidních chrupavek je způsobena příliš hlubokým zavedením lžice laryngoskopu za štítnou chrupavku a následným tahem. Manifestuje se po extubaci jako poruchy hlasu až po šepot.

Nejčastější komplikace intubace:

- trauma zubů a měkkých tkání dutiny ústní
- arytmie
- hypotenze s bradykardií / hypertenze s tachykardií
- apnoe
- laryngospasmus
- bronchospasmus
- zvracení
- aspirace
- intubace do jícnu / bronchu
- dislokace arytenoidní chrupavky

Extubace

Extubace je prováděna při dobré spontánní ventilaci nemocného. Provádíme ji u téměř bdělého pacienta nebo ještě v hluboké anestezii. Extubace v hluboké anestezii má výhodu, že snižuje pravděpodobnost kašle a laryngospasmu. Předpokladem je dostatečná spontánní ventilace bez rourky a současně nesmí hrozit riziko aspirace.

Postup:

- Připravíme pomůcky pro ev. reintubaci.
- Odsajeme sekret z faryngu.
- Z trachey odsajeme jen pokud je k tomu důvod. Neodsáváme rutinně.
- Vypustíme těsnicí manžetu a vytáhneme šetrně rourku. Při nebezpečí aspirace je indikována poloha na boku.
- Pacientovi podáme kyslík a sledujeme ventilaci.

Extubace pacienta při vědomí se provádí, je-li nebezpečí aspirace. Nevýhodou je, že většinu pacientů rourka dráždí ke kašli a je zde větší riziko laryngo/bronchospasmu. Pokud je kašel silný, je třeba extubovat co nejdříve nebo pacienta farmakologicky zklidnit.

CAVE: Extubovat může pouze ten, kdo dovede intubovat!

Pravidla úspěšné intubace (shrnutí)

- v rámci analgosedace před intubací vždy zvážit případné kontraindikace pro jednotlivé léky (např. nepodávat thiopental v hypotenzi, sukcinyl u myopatů aj.)
- vždy pacienta preoxygenovat a zkusit nejprve ventilaci maskou před podáním periferního myorelaxans (Esmarchův trojmat). Při problematické ventilaci udržujeme optimální polohu dýchacích cest a masky oběma rukama (vakem prodýchává sestra), ev. zkusíme vložit vzduchovod. Nelze-li pacient prodýchnout, nelze riskovat intubací apnoickou technikou!
- optimální poloha hlavy = "čichací" pozice
- dostatečně otevřít dutinu ústní
- lžící vkládáme středem, vždy "nechat sklouznout po jazyku" = bez kontaktu se zuby horní čelisti za pravou tonzilu
- jazyk odsuneme doleva přesunutím lžice do střední čáry, jazyk nabíráme hezky od spodu (žádný kontakt s horní čelistí), kdykoli se nám jazyk plete ve výhledu, lžící vytáhneme a učiníme nový laryngoskopický pokus
- laryngoskop vždy musíme dostat do střední čáry a táhnout ve směru rukojeti = nahoru + dopředu
- pokud vidíme epiglottis, ale nevidíme hlasové vazy: zkusíme se hrotem lžice ještě více přiblížit k "úpatí" epiglottis + ještě více vytáhnout dolní čelist laryngoskopickou lžící + dopomoci si tlakem na hrtan zevnějšku
- pokud vidíme tmou nebo díru, jejíž stěny připomínají rektum a nevidíme epiglottis = jsme příliš hluboko (v jícnu)
- pokud se nám "do cesty plete" jazyk, jsme příliš mělce

Postup u kojenců

- lehce podložíme hlavičku, kterou jinak necháme v prakticky neutrální pozici (žádný záklon !)
- ústa v tomto případě nemusíme otvírat do široka (pomoci si můžeme lehkým tahem za čelo kojence směrem k sobě)
- laryngoskop vkládáme spíše kolmo po jazyku ("jako rýč do zahrádky")
- tah laryngoskopu je více dopředu než nahoru
- více než u kterýchkoli jiných dětí dostatečná preoxygenace
- postupovat maximálně šetrně (krvácení hrozí ztrátou orientace a současně otok dýchacích cest mohou vést až k situaci "can't intubate, can't ventilate")
- použít již preventivně zavadeč

Odkazy

Zdroj

- HAVRÁNEK, Jiří: *Zajištění dýchacích cest*. (upraveno)

Externí odkazy

- [<https://www.lf3.cuni.cz/3LF-780.html> Rozšířená neodkladná resuscitace – multimediální výukový pořad, video demonstrace

intubace (Klinika anesteziologie a resuscitace FNKV)]

-  **AKUTNE.CZ** Obtížné zajištění dýchacích cest u dítěte - interaktivní algoritmus + test (<http://www.akutne.cz/index.php?pg=vyukove-materialy--rozhodovaci-algoritmy&tid=401>)

Související články

- Zajištění dýchacích cest
- Zajištění dýchacích cest (polopatě)
- Endotracheální intubace
- Crush úvod do anestezie
- Obtížná intubace
- Tracheostomie