

# Endokrinní onemocnění gonád

## Primární poruchy varlat

### Klinické projevy poruch funkce varlat a jejich vyšetření

- Manifestace u prepubertálně vzniklých deficitů androgenů: chybění rozvoje sekundárních pohlavních znaků, vývoj eunuchoidních proporcí skeletu, penis a testes zůstávají malé, nevyvine se typické zvrásnění šourku, zůstává vyšší poloha hlasu, nevyvíjí se plně svalstvo, porucha potence a infertilita.
- Manifestace u postpubertálně vzniklých deficitů androgenů: pokles libida, potence a infertilita, zpomalí růst vousů, rozvoj osteopenie a osteoporózy.

**Laboratorní vyšetření:** základní stanovení hormonů – testosteron, FSH, LH, prolaktin, estadiol, volný testosteron, dihydrotestosteron, SHBG, hCG.

### Dynamické testy:

- Stimulační test s hCG – podá se 3 dny za sebou po 3000 j.i.m. → stimulace syntézy a sekrece steroidů Leydigovými buňkami → při dvojnásobném vzestupu plazmatického testosteronu je normální odpověď.
- Test s GnRH – podá se 0,1 mg GnRH i.v. → 2–5× vzestup LH a dvojnásobný vzestup FSH.

## Oboustranná anorchie

- vyskytuje se cca u 1 z 20 000 mužů,
- **zánik varlat v průběhu vývoje plodu,**
- ↓ hladina testosteronu, ↑ gonadotropin.

### terapie:

- dlouhodobá substituce androgeny,
- implantace protéz varlat.

## Kryptorchismus

- **testikulární dystopie** (zadržení varlat v místě dráhy sestupu, 77 %) s **ektopií** (mimo dráhu normálního sestupu, 23 %);

### komplikace:

- torze,
- trauma,
- vznik maligního tumoru varlete (asi 20–30× vyšší výskyt než u zdravých mužů) – neléčený může být příčinou infertility;

### terapie – co nejčasněji:

- hormonální – intramuskulárně lidský choriový gonadotropin (hCG), nebo intranazální léčba gonadotropním hormonem (GnRH),
- chirurgická – doporučuje se mezi 12.–18. měsícem věku.

## Klinefelterův syndrom (47,XXY)

 Podrobnější informace naleznete na stránce Klinefelterův syndrom.

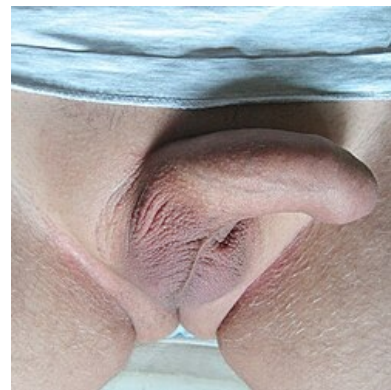- nejčastější příčina mužského hypogonadismu,
- klasický karyotyp je 47,XXY, ale existují i jiné varianty 48,XXXY, 49,XXXXY, 48,XXYY, případně mozaika 47,XXY/46,XY;

### příznaky:

- manifestace obvykle v průběhu puberty,
- eunuchoidní habitus,
- rozvoj gynekomastie v pubertě,
- malá varlata s azoospermii, neplodnost, snížení libida,
- řídké pubické a axilární ochlupení,
- dlouhodobě → rozvoj osteopenie,
- 20krát vyšší incidence karcinomu prsu oproti zdravým mužům;

### terapie:

- substituce androgeny: nejnověji – transdermální náplasti,



Anorchie

- léčba neplodnosti v rámci metod asistované reprodukce.

## Selhání funkce semenotvorných kanálků v dospělosti

### etiologie:

- zánět jako komplikace příušnic, gonokoková, iradiace, urémie, alkoholismus, narkotika, paraplegie, otrava olovem, chemoterapie, varikokéla;
- idiopatické

### příznaky:

- infertilita,
- při těžším poškození až atrofie varlat s deficitem androgenů;

### diagnóza:

- oligospermie až azoospermie,
- hormony obvykle v normě,

### terapie:

- odstranění příčiny,
- u hypogonadismu substituční léčba androgeny.

## Pokles funkce Leydigových buněk v dospělosti a stáří - climacterium virile

- pozvolný **pokles funkce gonád** v průběhu stárnutí → pokles libida, potence, emoční labilita.

## Centrální (hypotalamo-hypofyzární) příčiny poruchy funkce varlat

### Hypogonadotropní hypogonadismus

- je způsoben poruchou sekrece gonadotropinů jak na úrovni hypofýzy, tak v hypothalamu nebo vyšších centrech mozku,
- **izolovaný deficit** luteotropního hormonu **LH** (Pasqualiniho syndrom, fertilní eunuchoidismus) – postižena sekrece LH a testosteronu,
- součást poruchy sekrece více hypofyzárních hormonů,

**příznaky:** závisí na tom, zda se rozvine pre- nebo postpubertálně, **diagnóza:**

- ↓ LH, ↓ FSH (folikulo-stimulační hormon),
- při stimulaci GnRH při hypotalamické lézi dojde ke ↑ LH a FSH (na rozdíl od hypofyzární léze),

### terapie:

- aplikace FSH, LH,
- při hypotalamických poruchách aplikace GnRH.

## Hyperprolaktinémie

- je příčinou neplodnosti u asi 4 % infertilních mužů,

### příznaky:

- úbytek libida a potence,
- snížený objem ejakulátu, oligospermie,
- vzácně gynekomastie, galaktorea,

### diagnóza:

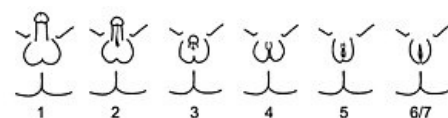
- ↑ prolaktin, ↓ testosteron,
- LH a FSH snížené nebo v rámci normy,

### terapie:

- dopaminergní agonisté,
- případně substituce androgeny nebo gonadotropiny (k dosažení fertility).

## Poruchy účinku androgenů

- může být na kterémkoliv stupni působení androgenů na cílové tkáni  
→ vedou k mužskému pseudohermafroditismu.



Stupně syndromu necitlivosti na androgeny

## Syndrom úplné necitlivosti na androgeny (syndrom

## testikulární feminizace)

- porucha na úrovni **androgenního receptoru**,

### příznaky:

- karyotyp **46,XY**, ženský fenotyp,
- slepě zakončená pochva,
- ektopicky uložená varlata,
- primární amenorea,
- axilární nebo pubické ochlupení je řídké či úplně chybí.

## Neúplné formy necitlivosti na androgeny

- pacienti s **testikulární feminizací** až po **normální muže** s náznakem hypogonadismu a poruchami spermiogeneze.

## Gynekomastie

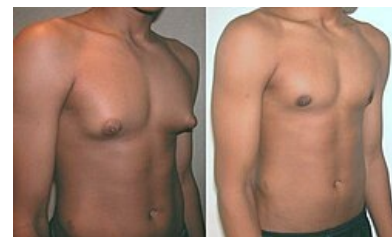
**Gynekomastie** je zvětšení prsní žlázy **u mužů**. Rozlišujeme:

1. *Pravá gynekomastie* – proliferací mléčné žlázy;
2. *Pseudogynekomastie* – zvýšené ukládání tuku v oblasti prsu;

- příčinou je absolutní nebo relativní **zvýšení koncentrace estrogenů**.

### Fyziologicky

- u novorozenců;
- v pubertě;
- u mužů na přechodu do senia.




Gynekomastie

### Patologicky:

- některé nádory varlat nebo ledvin produkující estrogeny;
- cirhóza;
- tyreotoxikóza;
- léky (spironolakton, cimetidin, psychofarmaka);
- gynekomastie se vyskytuje u 56-88 % případů Klinefelterova syndromu.<sup>[1]</sup>

### Terapie:

- odstranění základní příčiny;
- u pubertální gynekomastie – androgeny, antiestrogeny (*Tamoxifen* );<sup>[2]</sup>
- chirurgická terapie.

## Průběh chirurgického odstranění

Gynekomastii u mužů lze odstranit i chirurgicky provedením plastické operace, kdy se vede řez kolem dvorce. Tato operace probíhá v celkové anestezii.<sup>[3]</sup>

## Primární poruchy vaječníků

- *manifestace poruch endokrinní funkce vaječníků*

1. projevem předčasné a opožděné sekrece estrogenů,
2. deficit estrogenů → dlouhodobě vede k osteoporóze, akcelerace aterosklerózy, atrofie dolního urogenitálního traktu s infekcemi a dysfunkcí, kožní atrofie, alopecie a hirsutismus, psychické změny, vazomotorická klimakterická symptomatika – návaly horka, pocení, zrudnutí,
3. poruchami menstruačního cyklu u dospělých žen a infertilitou,
4. nadměrnou sekrecí androgenů → vznik hirsutismu, akné, alopecii, poruchám cyklu.

## Turnerův syndrom

 *Podrobnější informace naleznete na stránce Turnerův syndrom.*

- **karyotyp 45,X**, možné jsou i strukturní chromozomální aberace chromozomu X či chromozomální mozaika s linií 45,X

### příznaky:

- absence pohlavního dospívání, malý vzrůst (průměrná konečná výška je 143 cm),
- kožní řasa na krku – pterygium coli,
- mikrognație,
- lymfedém rukou a nohou po narození,

- abnormality ledvin,
- koarktace aorty,
- arteriální hypertenze,
- pigmentové névy,

#### **biochemie:**

- ↓ estradiol, ↑ gonadotropiny,

#### **terapie:**

- ovlivnění konečné výšky (růstový hormon),
- substituce hormonů (estrogeny + gestageny).

### **Předčasné ovariální selhání**

- **vyhasnutí funkce vaječníků u žen v reprodukčním věku,**

#### **etiologie:**

- protilátky proti vaječníkům – možná autoimunitní etiologie,

#### **terapie:**

- substituce estrogeny + gestageny.

## **Centrální poruchy vaječníků**

### **Hypogonadotropní hypogonadismus**

- při izolované poruše před pubertou se nerozvine puberta – příznaky:

mají ↓ gonadotropiny i estradiol,  
normální vzrůst,

- porucha v dospělosti – příznaky:

sekundární oligomenorea až amenorea,

#### **terapie:**

- *substituce estrogeny a gestageny:*

musí být kombinace – samotné estrogeny zvyšují incidenci karcinomu endometria (pouze u žen po hysterektomii estrogeny samotné),

- cyklická aplikace

buď podáváme estrogeny nepřetržitě a na polovinu měsíce navíc ještě přidáme gestageny; nebo podáváme estrogeny 3 týdny → 1 týden vynecháváme → následně přidáme gestageny na 10–12 dnů v druhé polovině cyklu,  
přerušeni léčby → cyklické děložní krvácení,

- kontinuální aplikace

trvalé podávání estrogenů i gestagenů,  
trvalé podávání gestagenu vede postupně k atrofii endometria, žena přestává po určité době krvácet,

- *substituce gonadotropiny FSH a LH:*

aplikujeme k dosažení vyžrání folikulu, ovulace a gravidity u centrálních forem hypogonadismu,

- *substituce GnRH:*

taktéž lze tímto způsobem dosáhnout ovulace i gravidity.

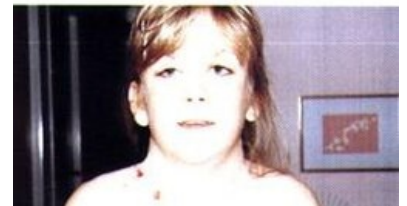### **Hyperprolaktinémie**

1. **mírná hypersekrece** – způsobí anovulaci,
2. **vyšší hypersekrece** – oligomenorea až amenorea; může být provázena galaktoreou,

#### **terapie:**

- závisí na etiologii,
- dopaminergní agonisté.

## **Poruchy funkce vaječníků spojené s hypersekrecí androgenů**



Pterygium coli u Turnerova syndromu

# Syndrom polycystických ovárií (Stein-Leventhalův syndrom)

## **příznaky:**

- infertilita, hirsutismus a akné, anovulační cykly, nebo oligomenorea až amenorea,
- obezita, inzulinová rezistence, ↑ výskyt DM,
- hypertenze,

## **diagnóza:**

- ↑↑ LH, ↑ androgeny v séru, nebo jejich metabolity v moči,
- zvětšená, lesklá, bílá, polycystická ovária se ztlustělou tunica albuginea,

## **terapie:**

- k ovládní ovulace: klomifencitrát,
- léčba hirsutismu a akné.

## Hirsutismus

### **příznaky:**

- **zvýšený růst** pigmentovaných **chloupků u žen** v místech, kde se typicky vyskytuje ochlupení mužské (tváře, horní ret, brada, krk, hrudník, záda, vnitřní plochy stehen),
- akné, mastná pleť,
- oligomenorea až amenorea,
- **virilizace** – somatické změny: vlasové kouty, hrubší hlas, atrofie prsů, zvětšený klitoris, mužské utváření svalů,

### **příčiny hirsutismu :**

- zvýšená produkce androgenů ve vaječnících nebo nadledvinách,

### **terapie:**

- antiandrogeny – blokují účinek androgenů na receptory (cyproteronacetát),
- kontraceptiva.

## Odkazy

## Reference

1. VISOOTSAK, Jeannie a John M GRAHAM. Klinefelter syndrome and other sex chromosomal aneuploidies. *Orphanet J Rare Dis* [online]. 2006, vol. 1, s. 42, dostupné také z <<https://ojrd.biomedcentral.com/articles/10.1186/1750-1172-1-42>>. ISSN 1750-1172.
2. Zvětšení prsou u mužů je běžné. *Idnes* [online]. Praha, 2007 [cit. 2021-10-27]. Dostupné z: [https://www.idnes.cz/onadnes/zdravi/zvetseni-prsou-u-muzu-je-bezne.A070920\\_095937\\_zdravi\\_bad](https://www.idnes.cz/onadnes/zdravi/zvetseni-prsou-u-muzu-je-bezne.A070920_095937_zdravi_bad)
3. Gynekomastie. *Medicom Clinic* [online]. [cit. 2021-10-27]. Dostupné z: <https://www.medicomclinic.cz/gynekomastie> (<https://www.medicomclinic.cz/gynekomastie>)

## Použitá literatura

- MAREK, Josef a Marie BRODANOVÁ, et al. *Vnitřní lékařství Svazek VI.*. druhé vydání. Praha : nakladatelství Galen, 2002. 266 s. s. 102 – 111. ISBN 80-7262-169-6.
- KÁBRT, Jan a Jan KÁBRT. *Lexicon medicum*. 2. vydání. Praha : Galén, 1995. s. 791. ISBN 80-85824-10-8.