

Emfyzém

Emfyzém představuje v širším slova smyslu nahromadění vzduchu v tkáních. V povědomí nejen laické, ale i odborné veřejnosti se pod pojmem emfyzém rozumí především **emfyzém plicní** neboli **rozedma plic**. Setkáváme se ovšem i s nahromaděním vzduchu v jiných strukturách, např. v **mediastinu** či v **podkoží**. V uvedených lokalizacích pak používáme termínu mediastinální, resp. podkožní emfyzém.

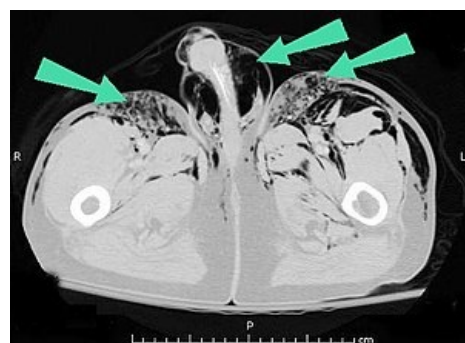
Druhy emfyzému

1. **Podkožní;**
2. **mediastinální;**
3. **plicní - rozedma plic.**

Klinický obraz podkožního a mediastinálního emfyzému

Při **zmnožení vzduchu v podkoží** (zejména na hrudi) cítíme pod prsty praskání způsobené pohybem vzduchu v intersticiu. Podkožní emfyzém bývá průvodním příznakem různých závažných onemocnění jako kupř. pneumotoraxu, zlomených žebrech, penetrujících traumatických poranění, a rovněž se vyskytuje při plynové flegmoně.

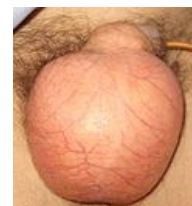Při **mediastinálním emfyzému** (pneumomediastinu) je auskultačně nad mediastenem velmi typický hlučný třecí šelest, jenž je synchronní se srdeční činností (tzv. Hammanův příznak). Na možnost pneumomediastinu je třeba myslet především tehdy, vyskytne-li se *současně i podkožní emfyzém*. Nelze ovšem pominout ten fakt, že jak **krepitaci** (příznak podkožního emfyzému), tak i pleurální třecí šelest mohou napodobit zvuky vyvolané třením chloupků na hrudníku o přiložený fonendoskop. Těmto zvukům může zkušený lékař předejít tím, že kůži hrudníku před vyšetřením navlhčí.



Podkožní emfyzém v oblasti pánve

Diagnóza plicního emfyzému

Diagnóza plicního emfyzému je diagnóza patologickoanatomická. Pro klinika je někdy velmi obtížné (zvláště při počínajících formách) zjistit plicní emfyzém, proto se zejména v evropských zemích více pro tyto stavy vžil název **obstrukční choroba bronchopulmonální** (Evropa hovořila před vytvořením tohoto názvu o chronické bronchitidě, zatímco v Americe se mluvilo o plicním emfyzému, ač šlo o klinicky stejný stav).



Podkožní emfyzém

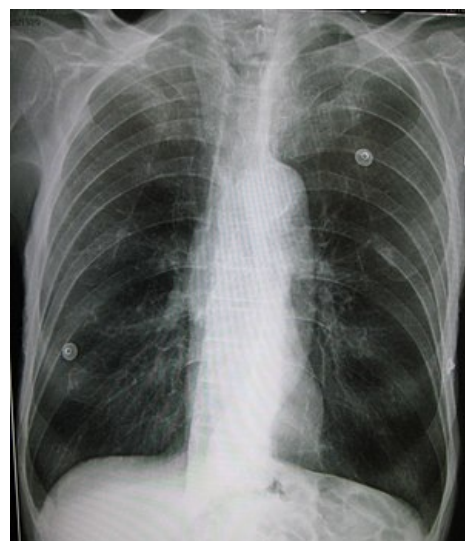Původně se rozumělo plicním emfyzémem zvýšení objemu vzduchu v plicích. V současné době se uznává výše citovaná definice patologickoanatomická. – **Emfyzém je dilatace dýchacích cest distálně od respiračního bronchiolu** (tedy na úrovni acinů a alveolů) **a destrukce interalveolárních sept.**

Jako akutní emfyzém se dříve označovala hyperinflace při záchvatu bronchiálního astmatu, zatímco při zápalu plic, atelektáze či lobektomii se používal název kompenzatorní emfyzém. Diagnóza stařeckého emfyzému byla nahrazena mnohem přesnějším pojmenováním senilní atrofie plic.

Druhy plicního emfyzému

Současné dělení emfyzému vychází z doporučení expertů anglické komise – podstatou tohoto rozdělení je patologicko-anatomický nález.

1. **Emfyzém s neselektivní distribucí** – postihující celý acinus, bez výběru, čili neselektivně. V tomto případě se často užívá název **panacinární destrukční emfyzém**.
2. **Emfyzém se selektivní distribucí**, který postihuje selektivně především proximální část acinu při obstrukci respiračního bronchiolu. Tento typ emfyzému se označuje jako **centrilobulární emfyzém**.
3. **Emfyzém s iregulární distribucí**.



Emfyzém plic

U všech těchto uvedených typů může být emfyzém lokalizován jen v určitém segmentu plic nebo laloku, může však zasahovat na celé plíce.

Klinicky nejvýznamnější formou emfyzému je obstrukční forma (čili centrilobulární emfyzém), jejíž nejčastější příčinou bývá chronická bronchitida. Jsou známy i geneticky podmíněné formy emfyzému, kdy při vrozeném defektu α_1 -antitrypsinu nedochází k blokování aktivity proteolytických enzymů (ty jsou produkty různých bakterií,

ale i makrofágů či neutrofilů), což podmiňuje prudký rozvoj destrukce stěn jak průdušek, tak i interalveolárních sept. Toto geneticky podmíněné onemocnění je charakterizováno postižením nejen plic, ale i jaterního parenchymu. Máme-li před sebou mladšího jedince, kde vedle diagnózy emfyzému a jaterní cirhosisy dominuje v biochemickém rozboru při elektroforéze plasmatických bílkovin nízká frakce alfa-1-globulinu (méně než 3 %), je nutno myslet na tuto chorobu. Diagnózu pak pomáhá utvrdit hladina alfa-1-antitrypsinu.

Klinický obraz plicního emfyzému

Za typické příznaky plicního emfyzému se považují kašel a námahová dušnost. Při vyšetření jsou nápadné změny konfigurace hrudníku, jakými jsou soudkovitý tvar hrudi, vyplněné podklíčkové a nadklíčkové jamky, rovnoběžný průběh žeber apod. Při velmi rozvinutých formách plicního emfyzému bylo dřívejšími autory zdůrazňováno jednoduché znamení, které u mužů dovolilo diagnózu na první pohled: **při emfyzému je výrazně zkrácená vzdálenost dolního okraje štítné chrupavky od rukojeti hrudní kosti, kdy byly dokonce popisovány případy šířky pouhého prstu.**

Vedle změn konfigurace hrudníku je slyšet při poslechu plic oslabené dýchání s výrazně prodlouženou expirací, nízko uložené a málo pohyblivé bránice, velmi tiché srdeční ozvy.



Centrilobulární emfyzém

- Při **poklepu** je klasicky přítomen hypersonorní poklep na hrudi a rovněž zmenšené absolutní srdeční ztemnění, neboť srdce je překryto nadmutými plicemi.
- Při rentgenologickém vyšetření jsou nápadná světlá plicní pole, oploštělé a nízko uložené kupole bránice, téměř horizontálně probíhající žebra a čtvercový hrudník.

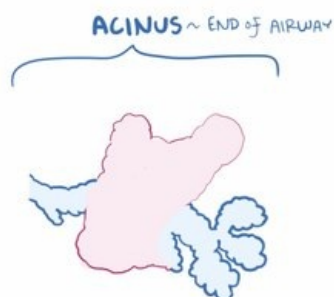Všechny tyto výše uvedené příznaky však vyhovují jen při rozpoznání většinou pokročilých forem emfyzému, avšak u počínajících nebo lehčích forem rozhodně diagnózu neumožňují.

Interpretace některých z příznaků však podléhá značným subjektivním hodnocením (jako příklad můžeme uvést oslabené dýchání). U chronické obstrukční choroby bronchopulmonální (emfyzému) se na rozdíl od prostého chronického zánětu průdušek objevuje vedle kašle a expektorace i námahová dušnost.

V poslední době se mezi nemocnými rozlišují dva klinické typy

1. **Typ A - emfyzematická forma** - nemocní mívají veliký emfyzematický hrudník, bývají většinou asteničtí, výrazná dušnost však není provázena ani polyglubulií, ani cyanózou. Někteří autoři tento typ pacientů označují jako „pink puffers“ - růžový typ. Pacienti jsou sice dušní, ale mají růžovou pokožku.
2. **Typ B - bronchiální forma** - tito jedinci jsou obvykle obézní, dominuje protruze bulbů. Dušnost v porovnání s typem A bývá menší, pacienti jsou cyanotičtí, mívají polyglobulii a na rozdíl od typu A se u nich objevují známky dekompenzovaného cor pulmonale. Označují se jako „blue bloaters“ - nadmutý, oteklý, modrý typ.

V posledních letech se vyčlenila ještě zvláštní klinická forma, tzv. „small airway disease“. Jedná se o postižení periferních dýchacích cest. V těchto dýchacích cestách o průměru menším než dva milimetry se vyvíjí obstrukce na podkladě překrvení, mukostázy, fibrotizace a kolapsu.



Video v angličtině, definice, patogeneze, příznaky, komplikace, léčba.

Léčba

Předpokladem alespoň částečně úspěšné terapie je výlučka kouření, a to i pasivního! Je nutná úprava mikroklimatu - teplota, vlhkost, důležitý je dostatečný pohyb na zdravém vzduchu, otužování, sanace fokusů (paranasální sinusy) a dechová cvičení.

Pro pacienty platí stejné zásady jako u prosté chronické bronchitidy - střídají se antitusika a expektorancia (efekt je však nepřesvědčivý, mají význam zejména při akutních exacerbacích, kdy se současně podávají i antibiotika).

Hlavními léky jsou bronchodilatancia (dříve byly oblíbené efedrinové preparáty, nyní β_2 -sympatomimetika). V období zhoršení jsou vhodné i opakované inhalace. U pacientů s emfyzémem jsou indikovány lázeňské pobyty.

Odkazy

Související články

- CHOPN
- Chronická bronchitida
- Bronchiektázie

Použitá literatura

- KORDAČ, Václav, et al. *Vnitřní lékařství III*. 2. vydání. Praha : Avicenum, 1991. ISBN 80-201-0187-X.
- HEGGLIN, Robert, et al. *Deferenciální diagnostika vnitřních chorob*. 1. české vydání. Praha : Avicenum, 1972. 897 s.