

Elastografie

Elastografie je neinvazivní metoda, založená na diagnostickém **ultrazvuku** nebo **magnetické rezonanci**, zobrazující **elastické vlastnosti biologických tkání**. Metoda je obdobou palpačního vyšetření tkání, kdy je nahmataná tuhost ve tkáních obvykle znakem nějaké nemoci nebo zdravotní komplikace. Elastografie vychází ze skutečnosti, že různé biologické tkáně mají různou elasticitu, a že změny elastických vlastností často souvisejí s patologií nebo abnormalitami tkání. Podstatou metody je zkoumání odezvy zobrazovaných tkání na silové působení.

Historie ultrazvukové elastografie se datuje přibližně od počátku 80. let minulého století. Název metody poprvé použil v roce 1991 Ophir a jeho spolupracovníci. Měření elastických vlastností tkání pomocí magnetické rezonance (tzv. Magnetic Resonance Elastography – MRE) představuje poprvé v r. 1995 Muthupillai a spol.

Zavedení elastografických metod do klinické praxe vychází ze zkušeností, že mnoho patologických tkání (např. nádorových) vykazuje při ultrazvukovém nebo MR vyšetření slabý kontrast nebo je nelze zobrazit vůbec. Ultrazvuková nebo MR elastografie založená na mapování elastických vlastností tkání je proto velmi vhodnou metodou pro zobrazení struktury a patologie takových tkání.

Měření elastických vlastností přináší zcela novou informaci o tkáních, kterou lze s výhodou využít pro lékařskou diagnostiku. Elastografické metody se v klinické praxi využívají zpravidla jako doplňkové metody, které **pomáhají zvyšovat specifitu diagnózy mnoha nemocí**. Velmi časté je použití elastografie při vyšetření jater, štítné žlázy a lymfatických uzlin, při screeningu rakoviny prsu a prostaty nebo při vyšetřování v gynekologii. Měření elastických vlastností lze s výhodou využít rovněž při vyšetření mozku, šlach, mléčné žlázy, slinivky, kůže nebo dalších měkkých tkání. Změny elasticity mohou poskytnout důležité klinické informace také při hodnocení srdeční dysfunkce, selhání ledvin nebo neurodegenerativních onemocněních. Zajímavou aplikací je invazivní vyšetření elastických vlastností cév v podobě tzv. ultrazvukové intravaskulární elastografie. Měření elasticity tkání pomocí magnetické rezonance se zaměřuje především na vyšetření jater, mozku a prsní tkáně.

Ultrazvuková elastografie

K zobrazení elastických vlastností tkání se používají ultrazvukové vlny, podobně jako u diagnostického ultrazvuku. Výstupem ultrazvukové elastografie je ultrazvukový **B-obraz překrytý barevnou mapou**, kdy je každému bodu tkáně (pixelu) v zájmové oblasti přiřazena určitá barva, která kóduje elastické vlastnosti příslušného bodu zobrazované tkáně. Měkké tkáně bývají obvykle kódovány teplými odstíny (červená, žlutá), tuhé tkáně pak studenými barvami (modrá, fialová). Ultrazvukové elastografické metody rozlišujeme **statické (kompresní)** nebo **dynamické (shear waves)**.

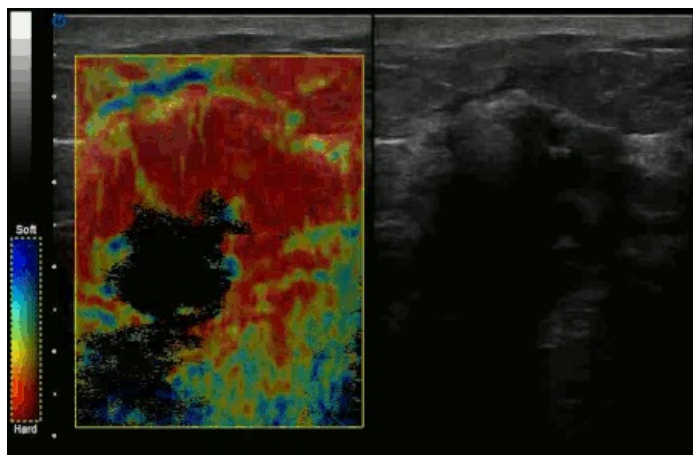
Statická ultrazvuková elastografie

Elastické vlastnosti tkání se u této metody určují na základě **rozdílu UZ signálu před a po kompresi tkáně**. Stlačení tkáně se nejčastěji provádí přímo měřicí UZ sondou nebo pomocí vhodného externího zařízení, využít lze ale i akustický tlak fokusovaného UZ paprsku nebo fyziologické pohyby v organismu (např. tlukot srdce, pulsace cév, dýchání). Z nasnímaných dvojic obrazů tkáně před a po kompresi se vhodnými korelačními algoritmy pro každý bod (pixel) zájmové oblasti (Region of Interest – ROI) obrazu stanovuje míra deformace tkáňových struktur. Nejčastěji se posun tkáně vyhodnocuje jako časový rozdíl UZ signálů (paprsky A-módu) odražených v různých hloubkách tkáně (měřicí okna) před a po stlačení. Časové posunutí měřicích oken před a po kompresi ΔT se obvykle vztahuje k časové vzdálenosti měřicích oken T před kompresí:

$$\Delta l \approx \frac{\Delta T}{T} \rightarrow \epsilon$$

Známe-li napětí σ (působící sílu), potom můžeme po dosazení předchozí rovnice do rovnice Hookeova zákona určit elasticitu tkáně kvantitativně jako výpočet Youngova modulu pružnosti v pascálech.

Další možnost vyhodnocení elasticity tkání je založena na metodě **tkáňového dopplera** (Doppler Tissue Imaging – DTI). Prostřednictvím dopplerovského měření je při deformaci počítána rychlost pohybu tkáně – při kompresi se tkáň pohybuje směrem od UZ sondy; při relaxaci se tkáň pohybuje směrem k UZ sondě. Z časové sekvence DTI obrazů rychlosti pohybu tkáně se následně vyhodnocuje gradient (změna) rychlosti. Nakonec je na základě gradientů rychlosti odhadována elasticita (Youngův modul) zobrazovaných tkání. Aby bylo ve tkáni dosaženo dostatečných rychlostí pohybu



Invazivní duktální karcinom, elastografie manuální kompresí

potřebných pro výpočet elastických vlastností, musí být tkáň stlačována až o několik milimetrů. Při takto velké kompresi ovšem hrozí riziko posunu vyšetřované struktury mimo zobrazovanou oblast a často dochází ke vzniku tzv. halo efektu (rozmazání hranic objektu v obraze), který negativně ovlivňuje kvalitu výsledného obrazu.

Metoda založená na **radiační síle ultrazvukového paprsku** (Acoustic Radiations Force Imaging – ARFI) využívá velkého akustického tlaku fokusovaného ultrazvuku ke kompresi tkáňových struktur zaměřených ve fokusační zóně snímané oblasti. Radiační síla má směr šíření ultrazvukových paprsků, velikost síly roste s intenzitou ultrazvukových vln a je největší právě ve fokusační zóně. K vytvoření měřitelných posunů tkáně (obvykle 1 až 20 μm) je zapotřebí velmi intenzivního UZ pulzu. Měření posunů tkáně zajišťují zobrazovací (čtecí) UZ pulzy vyslané před a po aplikaci intenzivního pulzu. Posuny tkáně jsou vyhodnoceny jako změny UZ signálů (paprsky A-módu) před a po kompresi tkáně. V praxi se obvykle vyše jeden zobrazovací pulz pro stanovení pozice tkáně před stlačením, intenzivní pulz způsobující kompresi tkáně a jeden nebo více zobrazovacích pulzů, které stanovují pozici tkáně po kompresi a monitorují návrat tkáně zpět do původní polohy. Zatímco u ostatních způsobů stlačení tkáně (např. UZ sondou, externím zařízením nebo fyziologickými pohyby organismy) se účinný dosah komprese ve tkáni snižuje se vzdáleností od zdroje deformační síly (dosah typicky cca 5 cm), metoda založená na radiační síle UZ paprsku tuto limitaci překonává. Komprese tkáně je v případě ARFI zaručena prakticky v libovolné hloubce, do které je zaměřena fokusační zóna ultrazvuku. Vlivem útlumu části radiační síly ve tkáních nemusí být přesně známá velikost síly. Výsledkem měření proto není kvantitativní popis elasticity, ale pouze odhad Youngova modulu na základě velikosti posunutí tkáně. Kromě toho s sebou přináší vysoká intenzita fokusovaného ultrazvuku také vyšší biologické riziko poškození tkání a větší zahřívání ultrazvukové sondy.

Obecné **výhody** statických elastografických metod spočívají v **jednoduchosti, široké dostupnosti a nízké ceně**. Elastické vlastnosti lze zobrazit klasickými diagnostickými ultrazvuky, které jsou doplněny o vhodný software s algoritmem pro výpočet elasticity. Pouze ARFI systémy vyžadují ultrazvukové sondy speciální konstrukce pro generování intenzivních ultrazvukových vln. Samozřejmostí statických metod je zobrazení elasticity v reálném čase.

K **nevýhodám** statických metod patří častá **neznalost velikosti deformační síly**, která neumožňuje určit elastické vlastnosti tkáně (Youngův modul) kvantitativně. Elasticita se pak odhaduje pouze na základě velikosti deformace. Odhad elasticity pak souvisí s dalšími limitacemi metody. Problematické je **srovnání a reprodukovatelnost** více elastogramů. Každý elastogram je víceméně originál, pořízený individuálně pro každého pacienta za odlišných podmínek (např. tkáň stlačuje každý lékař jinak, fyziologické pohyby v organismu jsou závislé na pacientovi, apod.). Kvalita obrazu i jeho analýza potom silně závisí na znalostech a zkušenostech lékaře. Jistou nevýhodou je také měření a zobrazení elasticity pouze ve směru UZ paprsku.

Dynamická ultrazvuková elastografie

Dynamická elastografie (nebo také Shear Waves elastografie, příp. Transient elastografie) je metoda založená na střížných vlnách (shear waves). Tyto vlny vznikají jako odezva elastického odporu tkáně na mechanické vibrace s nízkou frekvencí (asi 10–500 Hz) a šíří se celým objemem tkáně v příčném směru (částice tkáně kmitají kolmo na směr šíření ultrazvuku), podobně jako vlny na vodní hladině. **Zdrojem** vibrací mohou být **fyziologické pohyby** v organismu (např. tlukot srdce nebo pulsace cév), častěji pak **externí vibrátory** nebo intenzivní pulzy akustického tlaku vytvořené fokusovaným **UZ paprskem** (ARFI). Problém s krátkým dosahem působení deformačních sil ve tkáni může v případě ARFI řešit např. použití více fokusačních zón UZ paprsku, které umožňují vyvolat vznik střížných vln ve více hloubkách tkáně.

Ultrazvukové vlny se šíří prostředím v podélném směru. Částice látky kmitají ve směru šíření vlny, přičemž dochází ke zhušťování a zředování částic prostředí ve směru šíření. Rychlost šíření podélných vln c_l je ovlivněna elastickými vlastnostmi (objemový modul pružnosti K) a hustotou prostředí ρ . Podélné vlny se mohou šířit libovolným hmotným prostředím: plynným, kapalným i pevným. V biologických měkkých tkáních je rychlost šíření podélných vln asi 1400 až 1600 m/s.

$$c_l = \sqrt{\frac{K}{\rho}}$$

Střížné vlny se mohou šířit pouze prostředím, které odolává namáhání ve smyku, tj. pouze v prostředí pevném. V plynech ani kapalinách střížné vlny nevznikají. Rychlost šíření střížných vln v_s ve tkáních je oproti rychlosti šíření podélných vln velmi nízká (cca 1–10 m/s) a závisí na smykových elastických vlastnostech ($G \approx E/3$) a hustotě ρ prostředí:

$$v_s = \sqrt{\frac{G}{\rho}} = \sqrt{\frac{E}{3\rho}}$$

Elasticitu tkání (Youngův modul E) lze odhadnout z předchozí rovnice na základě naměřené rychlosti šíření střížných vln (v_s) ve tkáních. Hustotu biologických tkání (ρ) obvykle dosazujeme jako konstantu. Průměrná hustota měkkých tkání (prsí tkáň, prostata, játra, ledviny) je přibližně $1047 \pm 5 \text{ kg/m}^3$.

Rychlost šíření vlny se určuje korelačními algoritmy jako výsledek míry posunu každého bodu (pixelu) tkáně v čase. Posun tkáně se stanovuje podobně jako u statické UZ elastografie jako změny UZ signálů (paprsky A-módu) před a po kompresi tkáně. Aby bylo možné rychlost šíření střížných vln tkáněmi určit, je nutné snímkovat zájmovou oblast s velmi vysokou opakovací frekvencí, řádově v tisících Hz (často 5 000 až 20 000 snímků/s). Při rychlosti střížných vln cca 1–10 m/s totiž tyto vlny opouštějí snímanou oblast za velmi krátkou dobu (např. pro velikost snímané oblasti 10 cm opustí vlny scénu za 1/10 až 1/100 s). Při opakovací frekvenci konvenčních UZ systémů (50–

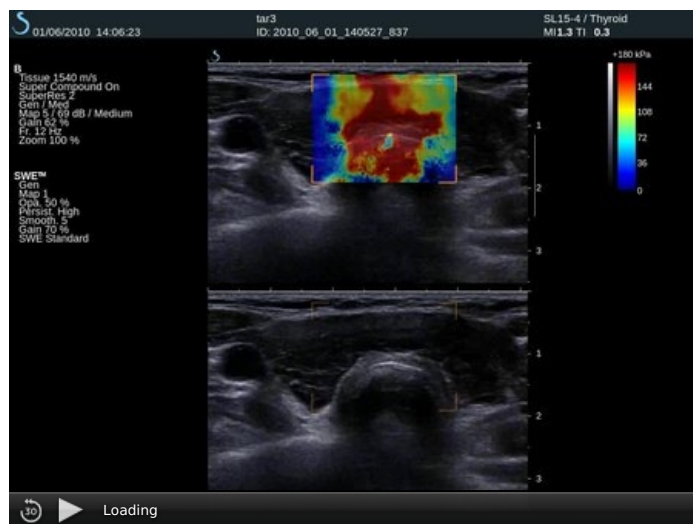
60 Hz) se střížné vlny ze snímané scény vytratí již během pořizování snímku a nelze je tedy detekovat. Vibrace, které ve tkáních vytvářejí střížné vlny, mohou na počátku měření maskovat užitečné signály a musejí být před výpočtem rychlosti šíření střížných vln ze signálu odfiltrovány. Vyhodnocení rychlosti střížných vln a tedy i elastických vlastností tkání se provádí v reálném čase.

Jednoznačnou **výhodou** Shear Waves elastografie je přímo **kvantitativní popis elasticických vlastností tkáně** (Youngův modul), protože jsou známy všechny parametry nutné pro výpočet - rychlost šíření střížných vln a hustota tkáně. Další výhodou je velmi přesná lokalizace a detekce i milimetrových lézí. Metoda není až tolik závislá na zkušenostech lékaře a je jednoduchá na obsluhu, kompresi tkáně obvykle zajišťuje přístroj dle nastavených parametrů. Značnou výhodou je také možnost reprodukce, srovnávání a snadnější analýzy obrazů, protože každý elastogram je pořízen víceméně stejným způsobem.

Hlavní **nevýhodou** dynamické elastografie je zejména větší **technologická náročnost** a s tím spojená **vyšší cena**. Technika vyžaduje ultrarychlé zobrazování a speciální UZ sondy. Při kompresi tkáně akustickým tlakem UZ vln je nutné volit dostatečnou intenzitu vlnění, aby měly generované střížné vlny delší dosah a menší útlum ve tkáních. S vyšší intenzitou UZ vln je spojeno vyšší riziko biologických účinků na tkáně a konstrukční problémy (např. zahřívání sondy).

Intravaskulární elastografie

Intravaskulární elastografie se využívá k zobrazení elastických vlastností cév. Princip měření je podobný jako u statické UZ elastografie. Ultrazvukový snímač se zavádí do snímané cévy v podobě katétru. Ke kompresi cévy se využívají pulsace cév vytvořené rytmickou srdeční činností nebo se do cévy zavádí intravaskulární balónek, který změnou objemu roztahuje cévní stěnu. Metoda je vhodná pro **detekci trombů a aterosklerotických plátů** usazených na cévní stěně.



Shear Wave Elastography, pro přehrání klikněte na šipku

Magnetická rezonanční elastografie

Magnetická rezonanční elastografie (MRE) vyhodnocuje elastické vlastnosti tkání na základě rychlosti **šíření střížných vln** (shear waves). Střížné vlny vznikají ve tkáni jako odezva na nízkofrekvenční mechanické vlny (asi 50 až 500 Hz), které jsou do vyšetřované oblasti generovány pomocí akustických, pneumatických nebo elektromagnetických zařízení. Šíření střížných vln je detekováno speciálními fázově-kontrastními metodami citlivými na pohyb. Fáze atomových jader obsažených ve tkáni je kódována fázovými gradienty, které jsou aplikovány synchronizovaně se stejnou frekvencí jako mechanické vibrace. Změna fáze jader je přímo úměrná posunutí tkáně způsobenému šířením střížných vln. Atomová jádra s různou fází produkují odlišné MR signály a jejich detekci lze tedy snadno vyhodnotit jejich pohyb. Fázově-kontrastní metoda je velmi citlivá a detekuje pohyb tkáně již o stovky nanometrů. Fázový obraz nese informaci o rychlosti šíření střížných vln ve tkáni (v_s). Z obrazu šíření střížných vln je nakonec pomocí speciálních matematických algoritmů vytvořen elastogram, který popisuje elasticitu tkáně (Youngův modul) kvantitativně.

$$E = 3\rho v_s^2 = 3\rho(f\lambda)^2$$

Generátory mechanických vln mohou být akustická a pneumatická zařízení nebo elektromagnetické cívký (např. při MRE mozku). Aktivní prvek akustického (např. reproduktor) nebo pneumatického (např. pneumatická pumpa) zařízení vytváří mechanické vibrace, které jsou vedeny spojovací plastovou trubicí k pasivnímu prvku. Aktivní prvek může být umístěn také mimo MR místnost, což eliminuje vznik šumu a artefaktů při pořizování MR snímků. Pasivní část zařízení se přikládá na vyšetřovanou oblast (např. na břišní stěnu u MRE jater) a přenáší vibrace do těla pacienta.

Doba MR elastografického vyšetření je velice krátká oproti klasickému MRI vyšetření. Pořízení obrazu trvá obvykle asi 15 až 30 s, což je umožněno jednak rychlými fázově-kontrastními sekvencemi, jednak nižším rozlišením (asi 3 až 5x) elastogramu oproti nativním MR snímkům. Během snímání obrazu musí pacient zadržet dech, aby nebyl výsledný obraz znehodnocen pohybovými artefakty.

Magnetická rezonanční elastografie nevyžaduje žádné složité softwarové ani hardwarové doplňky ke standardním MR přístrojům a nabízí značný diagnostický přínos především při vyšetření jater, ledvin, a mozku. Patologie lze ovšem s výhodou hodnotit také u jiných orgánů: prsní tkáně, prostaty, srdce, cév, sleziny, slinivky břišní, plic, svalstva, kostí, chrupavky, oka, míchy, aj. Relativní jednoduchost metody umožňuje zařadit MRE do standardního protokolu vyšetření. Značnou **výhodou** je možnost měření pohybu tkáně v libovolné rovině. **Nevýhodou** metody je vysoká cena vyšetření.

Odkazy

Použitá literatura

- SEDLÁŘ, Martin, Erik STAFFA a Vojtěch MORNSTEIN. *Zobrazovací metody využívající neionizující záření* [online]. Brno : Biofyzikální ústav Lékařské fakulty Masarykovy univerzity v Brně, 2013, dostupné také z <http://www.med.muni.cz/biofyz/zobrazovacimetody/files/zobrazovaci_metody.pdf>.