

Divertikulární nemoc tlustého střeva

Divertikl je slepá výchlipka stěny trávicí trubice. Divertikly se mohou vyskytnout **kdekoli v trávicí trubici** např. v jícnu, žaludku i tenkém střevě. Pokud se vyskytnou **v tlustém střevě**, pak hovoříme o divertikulární nemoci nebo divertikulóze.

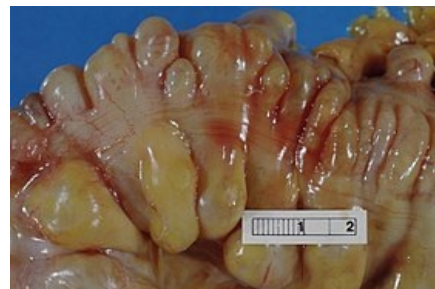
Divertikly tlustého střeva jsou charakteristické tím, že jsou získané, mnohočetné a typicky se jedná o **nepravé** divertikly, které nejsou tvořeny celou stěnou trávicí trubice, ale často jen sliznicí.

Divertikulóza tlustého střeva je poměrně **časté onemocnění**. Prevalence onemocnění se s věkem zvyšuje. Pacienti s divertikulózou, kteří jsou mladší 40 let je asi 20 %, nad 60 let až 60 %.

U řady pacientů je **asymptomatická**, klinicky se projeví až při zánětu divertiklu (tj. *divertikulitida*) nebo při komplikaci divertikulární nemoci.

Patogeneze

Jsou typické u osob, které konzumují potravu s malým podílem **nestavitelných zbytků**. Jejich trávenina a následně stolice má relativně malý objem a tuhou konzistenci. Výsledkem je zvýšená peristaltika hladké svaloviny tlustého střeva, zvláště v levém *colon sigmoideum*, zvýší se segmentální kontrakce a dojde k **zvýšení intraluminálního tlaku**. Sliznice se vyklene v místech menšího odporu, tj. v místech vstupů cév nebo mezi svazky svaloviny.



Mnohočetné divertikly sigmoidea

Klinické příznaky

Divertikly jsou často **asymptomatické**. Pokud se objeví klinické příznaky, hovoříme o divertikulární nemoci. Klinicky pak mohou připomínat dráždivý tračník:

- bolesti v podbřišku nebo v levém dolním kvadrantu,
- poruchy vyprazdňování,
- pocit plnosti,
- flatulence.

Dále se může vyskytnout bolestivý **hypersegmentační syndrom**, tj. bolestivý pocit neúplného vyprázdnění a střídání zácpy a průjmu. Další a poměrně významný klinický projev může být **anémie** vznikající v důsledku okultního, chronického krvácení z nahlodané cévy divertiklu. Masivní krvácení a následná hemateméza bývají velmi vzácné.

Komplikace

Mezi časté komplikace divertikulární nemoci patří **divertikulitida** a okultní **krvácení** z divertiklu. **Divertikulitida** je zánět vznikající v důsledku retence stolice v samotném divertiklu. Inspisovaný (inspisace – zahuštění) obsah divertiklu působí dekubitální nekrózu sliznice. Typicky se projeví bolestivostí v levém dolním kvadrantu.

Mezi další komplikace patří **perforace**, obstrukce, stenózy, srůsty, kolovezikální a kolovaginální píštěle a peridivertikulární abscesy. Všechny to jsou poměrně vzácné komplikace a často vyžadují chirurgické řešení. Pokud ale dojde k **perforaci divertiklu**, pak klinicky může imitovat appendicitidu, tj. objeví se bolest, horečka, leukocytóza.

Krvácení z divertiklu typicky nevzniká v terénu divertikulitidy.

Diagnostika

Na přítomnost divertiklů myslíme, pokud nám do ambulance přichází starší pacient s bolestmi břicha v levém dolním kvadrantu. Pro diagnostiku je vhodné udělat **sonografické vyšetření**, které pro pacienta nepředstavuje žádnou radiační zátěž. Na druhou stranu je vhodné doplnit RTG vyšetření pro vyloučení perforace a tedy pneumoperitonea, popř. dalších NPB. Jako další paraklinická vyšetření můžeme indikovat **irigoskopii** pro celkový přehled počtu a velikosti divertiklů, CT vyšetření nebo **endoskopie**.

Léčba

Pokud jsou divertikly asymptomatické a jsou náhodným nálezem, léčba není potřeba. Pacientům doporučíme úpravu stravy, například jíst více vlákniny. Při divertikulitidě se volí **antibiotická terapie** (ciprofloxacin v kombinaci s metronidazolem).

Chirurgická léčba je indikovaná v případě komplikací, jako jsou perforace, ileus nebo píštěl.

Odkazy

Související články

- Divertikly jícnu
- Bolesti břicha

Použitá literatura

- KLENER, Pavel. *Vnitřní lékařství*. 3. vydání. Praha : Galén : Karolinum, 2006. s. 607 - 608. ISBN 80-246-1252-6.
- PEMBERTON, MD, John H. *Colonic diverticulosis and diverticular disease: Epidemiology, risk factors, and pathogenesis* [online]. ©2019. Poslední revize 10. 1. 2019, [cit. 2019-07-09]. <<https://www.uptodate.com>>.