

Divertikly jícnu

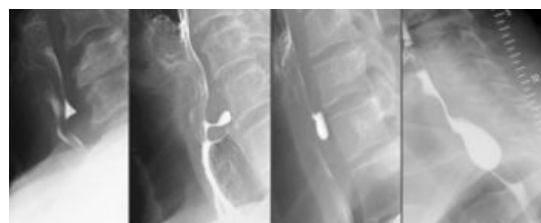Divertikl je výchlupka stěny dutého orgánu (*diverticulum* odbočka z hlavní cesty).

Rozdělení

1. **pravý** (tvořen všemi vrstvami stěny) x **nepravý** (sliznice a submukosa vychlipující se skrze svalovinu)
2. **trakční** (vznikající zevním tahem) x **pulsní** (vznikající zvýšením intraluminálního tlaku)
3. dle lokalizace: faryngoesofageální x parabronchiální x epifrenický

Zenkerův divertikl (faryngoesofageální)

- pulsní nepravý divertikl vychlipující se mezi pars thyreopharyngea a cricopharyngea m. constrictor pharyngis inf.^[1]
- vzniká při krční achalázii (zvýšený tonus horního jícnového svěrače)
- klinický obraz:
 - horní dysfagie s regurgitací
 - foetor ex ore
 - vyklenutí na krku při polknutí
 - možnost aspirace obsahu s následným vznikem bronchopneumonie



Zenkerův divertikl

Parabronchiální divertikl

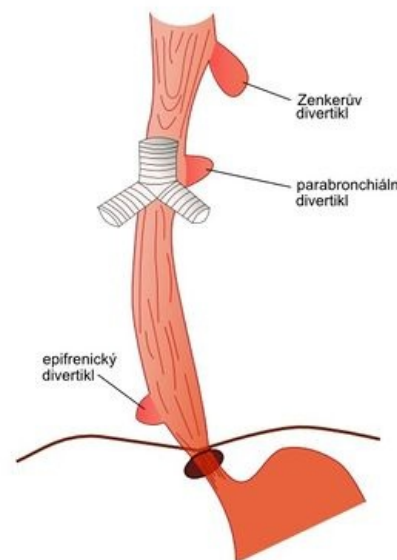
- trakční pravý divertikl v oblasti bifurkace trachey vzniká tahem za stěnu jícnu jizevnatým zánětlivým procesem mediastinálních uzlin
- klinicky se většinou neprojevuje, až při velkých rozměrech může působit obtíže tlakem na okolí, event. může vzniknout bronchoesofageální píštěl

Epifrenický divertikl

- nepravý pulsní divertikl vzniklý při achalázii (hypertonus dolního jícnového svěrače)
- klinický obraz: dysfagie

Diagnostika

- RTG pasáž kontrastní látky jícnem, baryová suspenze, v případě podezření na perforaci použijeme jodovou suspenzi
- jícnová manometrie (posouzení achalázie)
- endoskopie



Divertikly jícnu

Léčba

- **operační**, činí-li divertikl potíže – u větších divertiklů resekce a sutura stěny (klasicky nebo staplerem), menší lze ponechat nebo zanořit
- léčba příčiny – u achalázie se provádí myotomie u Zenkerova divertiklu s hypertonem horního svěrače a u epifrenického s hypertonem dolního jícnového svěrače
- po operaci podávat ATB (možnost vzniku mediastinitidy pro hnilobné procesy probíhající ve stagnujícím obsahu divertiklů)
- komplikace operace Zenkerova divertiklu - paréza n. laryngeus recurrens.

Odkazy

Související články

- Jícen
- Onemocnění jícnu

Použitá literatura

- PASTOR, Jan. *Langenbeck's medical web page* [online]. [cit. 2009]. <<https://langenbeck.webs.com/>>.

1. {{{korporace}}}. . *Patologie : {{{podnázev}}}* [online] . {{{vydání}}} vydání. Praha : PRAGER PUBLISHING, 2019. {{{rozsah}}} s. {{{edice}}}; sv. 2. Kapitola 29. Patologie GIT

{{{název_kapitoly}}}. s. 468. Dostupné také z <{{{url}}}>. {{{poznámky}}}. ISBN 978-80-270-6457-1.