

Diferenciální diagnostika zarudlého oka/PGS (VPL)



Tento článek je určen pro postgraduální studium Všeobecného praktického lékařství

Článek je součástí vypracovávaných atestačních otázek, jejichž seznam můžete najít na portálu Všeobecného praktického lékařství.

Anamnéza

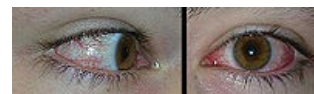- 🔥 Bolest, zda předcházel úraz, styk s nemocným s infekční konjunktivitidou, alergie, všeobecné příznaky (zvracení při akutním glaukomu).

Vyšetření

- Vyšetření přední části oka, při podezření na cizí těleso v oku obrátit i víčko, barva sekretu a jeho konzistence, kdy vodový odpovídá alergickému či virovému, hnisavý až zelenožlutý odpovídá bakteriálnímu, hlenovitě pěnivý při dráždění při suchém oku.
- Provedeme palpaci k orientačnímu zjištění nitroočního tlaku.
- Vyšetření vizu.
- Výtěr ze spojivek – kultivace původce a zjištění citlivosti, při podezření na bakterii či mykózu ještě před zahájením terapie, při podezření na gonokokovou infekci v barvení dle Grama.
- Při pochybnostech – doporučení k očnímu lékaři.

Typy injekcí - „nastříknutí spojivky“

- **Konjunktivální injekce** – znatelné rozšíření cihlově červených cév, maximum hyperemie ve fornixech a směrem k limbu ubývá, cévy lze pohybem spojivky posunout.
- **Ciliární injekce** – namodrale-červený prstenec perikorneálně, cévy nejsou ohraničené.
- **Smíšená injekce** – cihlově červené spojivkové cévy, pod nimiž je zřejmé namodrale-červené zbarvení.

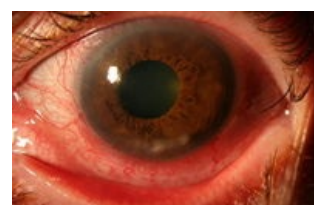

Konjunktivitida –
konjunktivální injekce

Rozdělení na základě patogeneze

Obvyklým důvodem "červeného oka" je trauma nebo zánět. Podle lokalizace:

■



Smíšená injekce

Etiologie červeného oka

Akutní glaukom

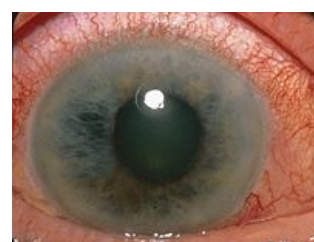Je provázen silnou 🔥 bolestí v očnici, ev. i 🔥 bolestí hlavy, celkově 🔥 nevolnost, 🔥 zvracení, 🔥 horečka, 🔥 snížený vizus (třeba i jen až na pohyb ruky), injekce typu městnavé hyperémie, 🔥 zvýšený nitrooční tlak (oko je velmi tvrdé), zornice široká, oválně rozšířená, nereagující na světlo, je přítomna zvýšená náplň cév spojivky, rohovka je bez lesku (matná), duhovka se smazanou kresbou.

Akutní konjunktivitida

- Většinou oboustranné postižení (s jednostranným začátkem – zvl. u virové konjunktivitidy). Je provázena 🔥 křečí víček, 🔥 světloplachostí, 🔥 pálením oka, 🔥 pocitem cizího tělesa, 🔥 slzením, při celkově dobrém stavu, vizus nezměněn, injekce je konjunktivální, spojivka s projevy chemózy a sekrece.

Etiologie

- **Infekční** – nejč. viry (conjunctivitis epidemica), pneumokok, stafylokok, streptokok, gonokok, chlamydie, *Corynebacterium diphtheriae*;

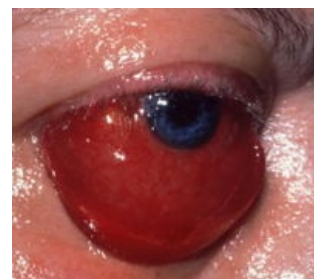

Akutní glaukom

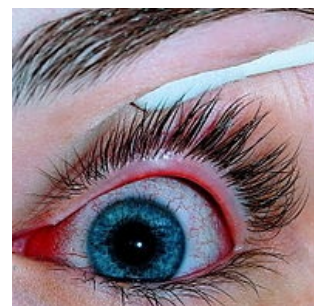
- *neinfekční* – mechanická (po podráždění prachem / cizím tělesem), UV záření, chemické (kyselinami a louhy, dráždivými plyny), alergická, chlupy housenek (conjunctivitis nodosa), oční vadou.

Infekční

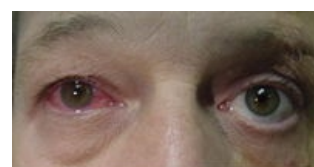
- **Virová konjunktivitida** – častá, tzv. conjunctivitis epidemica,
 - většinou začíná jednostranně, silně zarudlá zduřelá caruncula a plica semilunaris s vodnatou sekrecí;
 - může být komplikována - postižením rohovky, ev. jizvami rohovky (mírně ruší vidění);
 - celkově provázená subfeбриemi a únavou.
 - **Terapie:** izolace pacienta (je infekční! Děti nesmí do školy či školky), symptomaticky sympatomimetika (např. naphazolin Sanorin-Analergin gtt oph., atd), lokálně kortikoid k hojení jizev rohovky (podá oční lékař).
- **Bakteriální konjunktivitida** – nejčastěji streptokoková
 - diferenciálně diagnosticky je podstatné:
 - 🚩 krvácení do spojivek – zvl. při infekci pneumokokem;
 - pseudomembrány – streptokokové infekce, ale uvažovat i difterii (Cave!: celkové známky a vyšetření hrtanu);
 - vločkovitý hnisavý sekret se zduřením podobným ságu – chlamydiové infekce (z veřejných koupališť – „plovárenská konjunktivitida“);
 - 🚩 smetanovitý hnis, 🚩 prknavitě tuhá zduřelá víčka, 🚩 edém spojivek – gonokoková infekce (Cave: je vysoce infekční!)
 - **Komplikace:** hrozí rozpad rohovky.
 - **Terapie:** okamžité odeslání ke specialistovi oftalmologovi + zdravé oko sterilně přikrýt!



Chemóza spojivky



Virová konjunktivitida



Akutní iridocyklitida

Neinfekční konjunktivitida

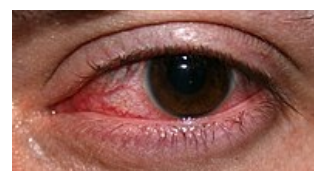- **Terapie:** nespecifická – pátráme po cizím těle, které bychom pak odstranili, vypláchneme oko vlažnou vodou, lokálně adstringens (např. tetrazolinové gtt oph. (> 0,05%), nepodávat příliš dlouho, mohou mít i lokální nežádoucí účinky.
- Při napadení očí a obočí vši – zánět je způsoben výměškou vši.
 - **Terapie:** lokálně parasympatomimetika (např. 1% roztok pilocarpinu... paralyzuje svalovinu vši) či vši odstraníme pinzetou mechanicky, dodečně lokální ošetření.
- Chlupy housenek nebo háčky lopuchu se mohou zachytit za povrch rohovky a tvořit tam drobné uzlíčky
 - **Terapie:** odstraní odborný specialista.
- Keratokonjunktivitis photoelectrica – poškození UV zářením (v horách, zvl. v zimě, sváření obloukem), klinicky se s odstupem 6–12 hodin (většinou v noci) projeví 🚩 akutní bolestí očí, 🚩 pocitem cizího tělesa, 🚩 světloplachostí, 🚩 křečemi víček, 🚩 slzením, 🚩 zarudnutím a vodovou sekrecí.
 - **Terapie:** podpora epitelizace (např. Ophthalmo-Azulen ung., Solcoseryl gel...) či mast s dexpanthenolem (Bepanthen oční a nosní mast) 2–3× denně, celkově analgetika (např. paracetamol tbl./rct. supp. 400 mg 1–3× denně), může být komplikováno keratitidou či erozí rohovky, prognóza zhojení je 1–2 dny.
- Alergická konjunktivitida – projevuje se 🚩 svěděním, 🚩 pálením, 🚩 pocitem cizího tělesa, 🚩 světloplachostí, 🚩 křečemi víček a 🚩 zvýšenou slzivostí, 🚩 injekcí spojivek, 🚩 chemózou spojivky (tj. jejím otokem), diagnostikujeme na základě podrobné alergologické anamnézy (sezonní sennou rýmou), pracovní anamnézy, podmínek bydlení, výživy, užívaných léků a kosmetiky, kontaktních čoček a užíváním přípravků pečujících o kontaktní čočky), lze otestovat alergii (ale cave: riziko anafylaxe !) a stanovení IgE a specifického IgE v séru.
 - **Terapie:** v karenční době alergie nebo při probíhající hyposenzibilizaci, lokálně aplikace chromoglykanu sodného (např. Allergocrom gtt., Cromhexal gtt.), medikace jen v případě potřeby, rozhodně neléčit dlouhodobě, systémově antialergika např. Zyrtec nebo Dithiaden tbl., u těžkých případů lokálně a/nebo systémově kortikoidy (Cave: glaukom po dlouhém užívání kortikoidů), prognóza většinou chronicity, při karenční době alergie či při hyposenzibilizaci můžeme čekat úlevu od obtíží.

Akutní keratitida

- Provázena 🚩 bolestí, 🚩 světloplachostí, 🚩 křečemi víček, 🚩 pocitem cizího tělesa v oku, 🚩 vize je většinou snížena silně, injekce smíšená nebo ciliární, je hyperémie a chemóza spojivky, rohovka dle příčiny, duhovka normální nebo se smazanou kresbou při přidružené iritidě.

Etiologie

- **Exogenní** zánět rohovky s hypopyem (hnis naspodu přední oční komory) při bakteriální infekci po defektu rohovky, poranění cizím tělesem, mykóze či virové infekci (herpes simplex, postižení při herpes zoster ophthalmicus).
- **Endogenní** zánět specifickou infekcí (TBC, lues), zánět **při neúplném uzavírání víček**, keratoconjunctivitis **při akné rosacea**.



Neulcerativní keratitida

Diagnostika

- Patologický reflex, zkalení rohovky při bočním dopadu světla, povrchové defekty (barví se fluoresceinem), snížená citlivost rohovky při infekci herpes simplex a keratitis neuroparalytica.

Komplikace

- Hrozí perforace rohovky (zvl. u zánětu s hypopyem), sekundární glaukom.

Terapie

- Vždy odeslat ke specialistovi – těžké případy na lůžkové oční oddělení - všeobecná dlouhodobá opatření, popř. i systémově ATB, mydriatika, obvaz, pokud po odeznění zánětu zůstanou centrálně umístěné syté jizvy rohovky doporučuje se keratoplastika (tj. transplantace).

Akutní iritida

(ev. *iridocyklitida* – zánět duhovky a řasnatého tělíska)

- Přítomna je 🟡 bolest, 🟡 světloplachost, 🟡 slzení, 🟡 křeč víček, 🟡 vizení je snížen podstatně, injekce ciliární, nitrooční tlak normální či lehce nižší, zornice úzká (mioza z podráždění), pomalu reagující, na zadní ploše rohovky jsou precipitáty, duhovka špinavě šedé barvy se smazanou kresbou.

Etiologie

- Často není jasná, obv. jde o doprovodný zánět duhovky při zánětu rohovky nebo o systémové onemocnění (jako Bechtěrevova choroba, sarkoidóza, Reiterův syndrom, chronická artritida), někdy se vyskytuje po perforaci rohovky nebo po operaci, možná je infekční etiologie (toxoplasmóza, TB, lues, CMV).

Klinický obraz

- Pseudoptóza, ciliární či smíšená injekce spojivky, mióza pro podráždění, pomalá reakce zornic, bolesti, světloplachost, slzení, poruchy vidění, špinavé zabarvení rohovky do šeda, zakalení komorové vody.

Komplikace

- Synechie (tj. srůsty mezi krajem duhovky a čočkou), sekundární glaukom, katarakta, atrofie bulbu oka.

Dif. dg.

- Akutní glaukom (vyšetříme palpačně, široké zornice),
- konjunktivitida (normální reakce zornic, injekce spojivek).

Terapie

- Vždy odešleme ke specialistovi – první volba mydriatika (např. 1% atropin 1–2× denně 1–2 gtt);
 - Cave! kontraindikace: akutní glaukom.

Hyposfagma (podspojivkové krvácení)

Etiologie

- Spontánní – při ateroskleróze, DM, hypertonické chorobě, hemoragické diatéze.
- Kýchání, tlačení (např. při porodu...), černý kašel, úraz s kontuzí bulbu oka.

Klinický obraz

- Projevuje se ostře ohraničenými plochými lakově červenými zarudnutími pod spojivkou.

Terapie

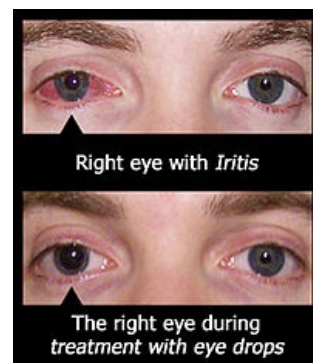- Není zapotřebí žádná terapie – samovolně během několika dní krvácení vymizí.

Úraz

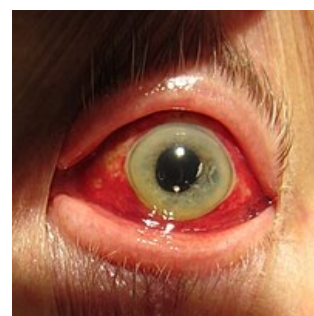
- Eroze rohovky, cizí těleso, poleptání oka, perforující poranění oka.

Špatné postavení víček

- Entropium.
- Ektropium.



Iritis



Hyposfagma

Odkazy

Použitá literatura

- GESENHUES, S a R ZIESCHÉ. *Vademecum lékaře*. 1. české vydání. Praha : Galén, 2006. ISBN 80-7262-444-X.

Reference