

# Difúzní axonální poranění

**Difúzní axonální poranění** (DAP) je mnohočetné mikroskopické traumatické poškození axonů. Šedá a bílá hmota mají rozdílnou specifickou hmotnost, a proto dochází při úrazu k jejich vzájemnému střiznému pohybu. Axony (bílé hmoty) se natáhnou, poškodí a poté degenerují.

Myelinové pochvy zůstávají primárně neporušeny. Axon není mechanicky přetržen, ale neustále z něj odtéká axoplazma, k lýze axonu dochází asi za 24 hodin po poranění. Na proximálních pahýlech se tvoří váčky vylité axonoplazmy, které jsou po několika dnech viditelné histologicky. Postupně zanikají glie a nastupuje atrofie mozkové tkáně, která je makroskopicky patrná již za tři týdny po úrazu. Mozková tkáň je postupně nahrazena likvorem, mozkové komory se zvětšují.<sup>[1]</sup>

Neexistuje jasná hranice mezi komocí a difúzním axonálním poškozením. Nelze již použít dříve uváděné kritérium, že komoce je poškození funkční a DAP (difúzní axonální poranění) poškození organické. Na těžkých komocích se totiž pravděpodobně také podílí i organická příčina, důkazem je dlouhá rekonvalescence u postkomočního syndromu. Difúzní axonální poškození je příčinou až 50 % dlouhotrvajících bezvědomí. Dnes se považuje za nejčastější poranění mozku, které se ve větší či menší míře kombinuje s dalšími typy.<sup>[1]</sup>

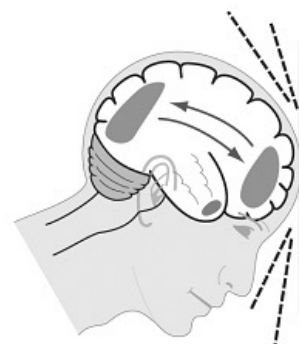
## Etiologie

- Akcelerační mechanismus poranění, vzniká jako následek rotačních zrychlení po nárazu;
- poškozeny jsou hlavně axony, protože probíhají napříč směru působících střizných sil.

### Fyzikální síly, působící na axony při akceleraci a deceleraci

1. střizné síly;
2. tenzní síly.

Stupeň poškození axonů závisí na intenzitě působících sil (ke vzniku DAP je třeba přetížení nejméně 80 G), které na axony působí jednorázově nebo se menší úrazy kumulují (například při sportovních úrazech).<sup>[2]</sup>



Mechanismus vzniku difúzního axonálního poškození (DAP)

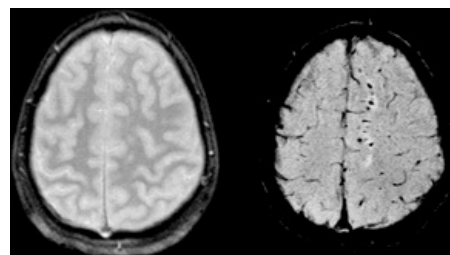
## Klasifikace

### Dle závažnosti poškození

1. **Lehké** difúzní axonální poranění: reverzibilní;
2. **těžké** difúzní axonální poranění: ireverzibilní.

### Podle rychlosti vzniku

1. **Primární – shearing injury**<sup>[2]</sup> – nejtěžší stupeň poškození, síly působící na axony jsou tak silné, že axony jsou roztrženy náhle, v okamžiku úrazu.
2. **Sekundární** – axonolýza se vyvíjí postupně, v místě Ranvierova zářezu na axonu se hromadí organely a zvyšuje se enzymatická aktivita, k axonolýze dochází za 24 hodin, následuje autolýza těla neuronu a okolní glie. Histologicky lze prokázat až za 72 hodin.<sup>[2]</sup>



SWI snímek difúzního axonálního poškození s drobnými petechiemi (vpravo) – při nejzávažnějších shearing injury jsou poraněny i drobné cévy a je to znak závažné prognózy.

## Klinický obraz

Základním příznakem je okamžitě vzniklé a dlouhotrvající **bezvědomí**. Závažnost a následky závisí na množství poškozených axonů a lokalizaci léze.

- **Neurologický nález** velmi pestrý podle poškozených nervových drah;
- poruchy vědomí s ložiskovými příznaky;
- může být dekortikační rigidita jako odraz poškození axonů motorických drah v úrovni capsula interna;
- může být decerebrační rigidita jako důsledek poškození mozkového kmene;
- mohou být poškozeny axony v bílé hmotě mozkové, v corpus callosum, kolem III. komory;<sup>[3]</sup>
- v případě rozsáhlého poškození může nastat hluboké bezvědomí, objevují se kmenové léze; těžké stavy bývají doprovázeny i hemodynamickým zduřením a vzestupem intrakraniálního tlaku.<sup>[3]</sup>

## Diagnostika

- Anamnéza (úraz hlavy, dlouhotrvající bezvědomí – více než několik minut), obvykle negativní CT vyšetření (v nejtěžších případech možno zachytit drobné hemoragie v bílé hmotě). Hlavním nálezem na CT bývá generalizovaný edém mozku s vymizením gyrifikace a zmenšením komor.<sup>[3]</sup>

## Pomocná vyšetření

- MRI – drobné ložiskové změny zejména v oblasti corpus callosum, v subkortikální bílé hmotě, bazálních gangliích, thalamu a pontu.<sup>[4]</sup>

## Léčba

- Léčba se zaměřuje na léčbu doprovodné nitrolební hypertenze (mannitol, kortikosteroidy, furosemid, barbituráty), specifická terapie vlastního poškození axonů neexistuje.
- Hospitalizace na JIP, arteficiální ventilace (zabrání hypoxii mozku), kontinuální monitorace intrakraniálního tlaku (prevence edému), zajištění vnitřního prostředí, nootropika (piracetam, cca 12 g denně).
- Prevence a léčba sekundárních infekcí (v bezvědomí je značně oslabena humorální i buněčná imunita).<sup>[3]</sup>

## Prognóza

- Špatná, není možná úprava ad integrum, bývá perzistence různého stupně fyzického a psychického deficitu;<sup>[5]</sup>
- část nemocných zůstává v tzv. vegetativním kómatu a nezanedbatelná část pacientů umírá.

## Odkazy

### Související články

- Kraniocerebrální traumata
- Komoce

### Zdroj

- BENEŠ, Jiří. *Studijní materiály* [online]. ©2010. [cit. 2009]. <<http://jirben.wz.cz>>.

### Reference

1. **Zdroj:** BENEŠ, Jiří. *Studijní materiály* [online]. [cit. 2009]. <<http://jirben.wz.cz>>.
2. Přednáška z neurochirurgie, 19. 5. 2011, Doc. MUDr. Ing. Jaroslav Plas, ÚVN Praha.
3. .SAMEŠ, M, et al. *Neurochirurgie*. 1. vydání. Praha : Jessenius Maxdorf, 2005. ISBN 80-7345-072-0.
4. AMBLER, Zdeněk. *Základy neurologie*. 6. vydání. Praha : Galén, 2006. s. 171-181. ISBN 80-7262-433-4.
5. NEVŠÍMALOVÁ, Soňa, Evžen RŮŽIČKA a Jiří TICHÝ. *Neurologie*. 1. vydání. Praha : Galén, 2005. s. 163-170. ISBN 80-7262-160-2.

### Literatura

- NEVŠÍMALOVÁ, Soňa, Evžen RŮŽIČKA a Jiří TICHÝ. *Neurologie*. 1. vydání. Praha : Galén, 2005. s. 163-170. ISBN 80-7262-160-2.
- AMBLER, Zdeněk. *Základy neurologie*. 6. vydání. Praha : Galén, 2006. s. 171-181. ISBN 80-7262-433-4.
- SAMEŠ, M, et al. *Neurochirurgie*. 1. vydání. Praha : Jessenius Maxdorf, 2005. ISBN 80-7345-072-0.
- ZEMAN, Miroslav, et al. *Speciální chirurgie*. 2. vydání. Praha : Galén, 2004. 575 s. ISBN 80-7262-260-9.