

# Diagnostické zobrazovací metody v senologii

**Mamologie** = diagnostika a léčba nemocí prsu.

## Mamografie (MMG)

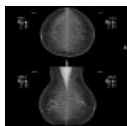
Mamografie je skiagrafické vyšetření prsu. Dle indikace se rozděluje:

- **Skrínigová (také screeningová)** – v rámci screeningu vyšetřování žen bez příznaků (asymptomatických žen),
- **Diagnostická** – palpační nález, jiné podezření na nádor prsu.

Používá se *měkké* rtg záření (s nižší energií), 2 projekce – (šikmá a kraniokaudální), dnes již většinou digitální.

### Výhody digitální mamografie:

- umožňuje aplikovat nižší dávky záření,
- dodatečná úprava obrazů,
- posílání na dálku (ePACS),
- archivace v digitální formě,
- hodnocení snímků počítačem – Computer Aided Detection – CAD.



Mamografie: tukový typ, Tabár 2 (<http://atlas.mudr.org/Case-images-Mammography-normal-finding-fatty-breast-Tabar-2-1062>)

## Skrínigová mamografie

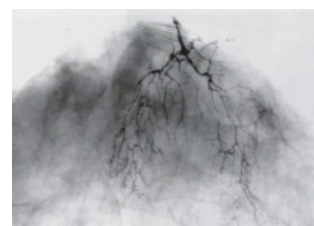
Skrínigová mamografie představuje vyšetřování zdravých žen od určitého věku s cílem odhalit co nejvíce nehmotných malých tumorů s dobrou prognózou, přes 10 % je neinvazivních karcinomů. Skrínigové vyšetření je v ČR hrazeno pojišťovnou **od 45 let** jednou za 2 roky a jen v akreditovaných centrech; při užívání HRT je vhodná jednou ročně, při zvýšeném riziku (BRCA, rodinná anamnéza) již v mladším věku a častěji.

- Webové stránky skrínigového programu České Republiky (<http://www.mamo.cz:>).

 *Podrobnější informace naleznete na stránce Mamografie.*

## Duktografie

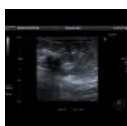Duktografie je indikována u jednostranné masivní serózní či krvavé sekrece z prsu. Provádí se nástřik kontrastní látky kanylou do secernujícího ductu a následně MMG. Slouží k hledání intraduktálních lézí – většinou se jedná o papilom nebo duktální carcinoma in situ (DCIS).



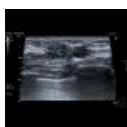Duktografie

## Ultrasonografie (US)

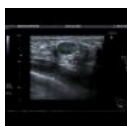Cysty, fibroadenomy, nerozhodné nálezy u MMG, ve vyšším věku jako pomocné vyšetření, primárně u mladších žen, během těhotenství, při laktaci, k vyšetření spádových uzlin a pooperačnímu sledování jizvy. Pro neschopnost detekce mikrokalcifikací není vhodná pro skrínig. Často se využívá u navigace bioptických vyšetření (FNAB, core-cut biopsie).



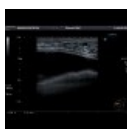US prsu: karcinom (<http://atlas.mudr.org/Case-images-Breast-carcinoma-127>)



US prsu: kalcifikace (<http://atlas.mudr.org/Case-images-Calcifications-in-breast-126>)



US prsu: fibroadenom (<http://atlas.mudr.org/Case-images-Fibroadenoma-of-breast-74>)




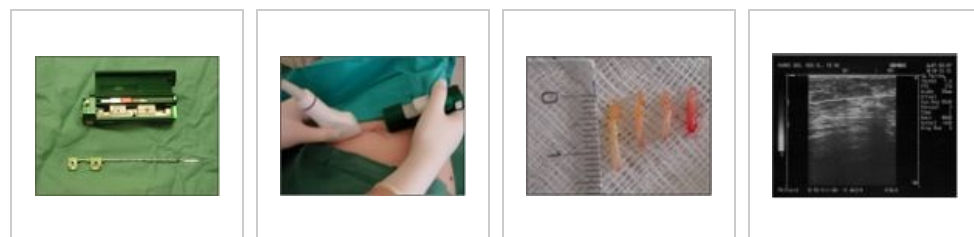
US prsu: prsní implantát (<http://atlas.mudr.org/Case-images-Breast-implant-222>)

## Magnetická rezonance (MR mamografie)

Nejednoznačné nálezy, punkční nález lobulárního karcinomu či karcinomu v denzním prsu k vyloučení multifokality či bilaterality, u pacientek po operaci k odlišení jizvy a nového karcinomu, hledání primárního karcinomu při postižení uzlin v axile, screeningová metoda u žen s vysokým rizikem (spolu s US a později i s MMG), použití speciální (tzv. prsní) cívky.

## Core-cut biopsie

Perkutánní odběr tkáně speciální 14G jehlou s biotickými dělem, ambulantní výkon – lokální anestézie, incize kůže, odběr několika vzorků, většinou navigace US (pod sonografickou kontrolou), indikace u nejednoznačných či z hlediska karcinomu pozitivních nálezů při MMG a/nebo US, ověření zřejmých karcinomů před léčbou, umožňuje individualizaci léčby karcinomu prsu (nahrazuje často peroperační biopsii), umožňuje zjistit histologický typ, grade a další prognostické faktory včetně imunohistochemických vyšetření.



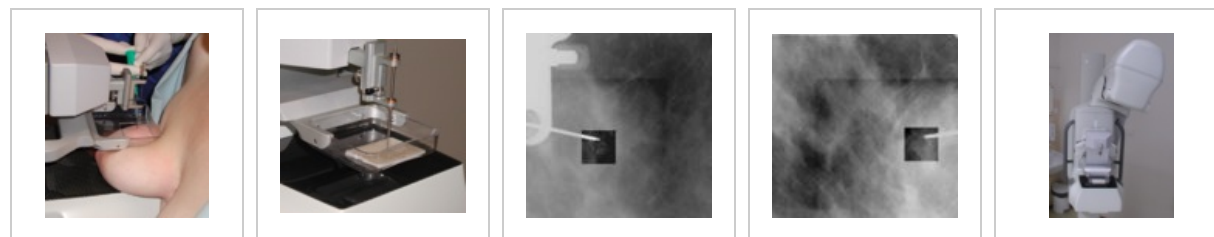
US prsu: biopsie ložiska (<http://atlas.mudr.org/Case-images-Biopsy-of-breast-30>)

## Mamotomie – vakuová biopsie

Speciální zařízení a jehla (11G) s rotačním nožem k perkutánnímu odběru tkáně, větší objem odebrané tkáně, většinou navigace mamografickou stereotaxí, hlavní indikace u nejednoznačných mikrokalcifikací, nevýhoda vyšší invazivita a cena jednoho odběru (asi 15 tis. Kč).

## Mamografická stereotaxe

Postup k lokalizaci či biopsii nehmátného ložiska v prsu, které není patrné při US, speciální mamografické zařízení, digitální detektor, dvě projekce  $\pm 15^\circ$  výpočtu koordinát x,y,z, přesnost lokalizace asi 1–2 mm, indikace zejména nejednoznačné mikrokalcifikace.



## Perkutánní lokalizace ložisek v prsu

Lokalizační drátky, barva (suspenze carbo adsorbens), RTG kontrastní klipy, předoperační pro chirurga, označení karcinomu před neoadjuvantní terapií.

**⚠ Cca. 10–15 % hmatných karcinomů prsu (rezistence či uzliny) nemají při MMG přesvědčivý korelát – doplnit US a srovnání s palpačním nálezem nutné!**

Diagnostika se soustřeďuje hlavně do akreditovaných screeningových center, kde komplexní diagnostika, všechny hlavní metody, velké zkušenosti, kvalitní vybavení, pravidelné kontroly, diagnostiku chorob prsu primárně zajišťuje radiolog – mamodiagnostik, úzká týmová spolupráce s gynekologem, chirurgem, onkologem, radioterapeutem, patologem aj. nutná!

# Odkazy

## Související články

- BI-RADS
- Klasifikace dle Tabára

## Externí odkazy

- Obrázky na atlas.mudr.org (<http://atlas.mudr.org/Radiology-images-system-and-organ-Breast-65>)
- Výukový portál 1. LF UK – Radiodiagnostika: Kvíz: zobrazovací metody v senologii, gynekologii a porodnictví (<https://el.lf1.cuni.cz/p50845042/>)
- Skríníngový program České Republiky: [www.mamo.cz](http://www.mamo.cz) (<http://www.mamo.cz>)
- Tabárova typologie na [www.mudr.org](http://www.mudr.org) (<http://www.mudr.org/web/tabarova-typologie-mamografie>)