

Dermatomykózy

Dermatomykózy jsou zánětlivá infekční onemocnění kůže vyvolaná:

- **dermatofyty** (tinea capitis, tinea corporis, tinea manus, tinea pedis, tinea unguium) – **dermatofytózy**;
- **kvasinkami** (candidosis mucosae oris, candidosis cutis, vulvovaginitis candidosa, balanitis candidosa, paronychia candidosa) – **kandidózy**;
- **malasseziemi** (saprofytická kožní mykóza pityriasis versicolor – *Pityrosporum orbiculare/ovale*, syn. *Malassezia furfur*) – **keratomykózy**;^[1]

Dermatomykózy patří vedle ekzémových onemocnění a bércových ulcerací k nejčastějším kožním chorobám. Některá úporně probíhající onemocnění mohou signalizovat vážná poškození celkové či lokální imunity (diabetes mellitus, poruchy imunitního systému apod.).^[2]

Dle lokalizace patologického procesu v kůži:

- **keratomykózy** – postihují pouze rohovou vrstvu epidermis;
- **dermatomykózy** – postihují kůži (event. sliznice), nehty, případně vlasy;
- **hluboké mykózy** – postihují podkoží, často vnitřní orgány, mohou mít systémový charakter.^[3]

Původci

Původci dermatomykózy mohou být paraziti rostlinného původu, dle botanické systematiky patří k houbám.^[3] Jejich buněčná stěna je složená z chitinu, lipidů, polysacharidů a celulózy. Mají jádro, neobsahují chlorofyl. Ke svému růstu a množení vyžadují organický substrát, kyslík, vlhkost, alkalické prostředí, teplotu optimálně kolem 36,7 °C. Mají afinitu ke keratinu.

Podle morfologie:

- vláknité houby – vytvářející dlouhá vlákna (hyfy), která se proplétají a vytvářejí mycelium, rozmnožují se pomocí spor (konidií),
- kvasinky – jednobuněčné organizmy s pučícími buňkami (blastospórami);
- někteří původci jsou dimorfní – jsou schopny růst ve formě vláknitého mycélia i ve formě kvasinek v závislosti na podmínkách;
- oba typy spor (konidie i blastospóry) bývají velmi odolné vůči zevním vlivům.

Podle patogeneze:

- saprofytické – vyvolávají onemocnění pouze v pro ně příhodných podmínkách;
- patogenní – vyvolávají onemocnění vždy;
 - pouze malá část je patogenní pro člověka.

Podle epidemiologie:

- geofilní (vegetují v půdě nebo na rostlinách) – přenos z půdy na člověka;
- zoofilní (parazitují na kůži zvířat) – přenos ze zvířete na člověka;
- antropofilní (vegetují pouze na kůži člověka) – přenos ze člověka na člověka;^[4]

Klinický obraz

Klinický obraz závisí na původci a na lokalizaci chorobného procesu. Zoofilní druhy způsobují spíše akutní zánětlivé léze, zatímco antropofilní druhy (adaptované na člověka) vyvolávají spíše zánět chronického charakteru.^[3]

Rizikové faktory pro vznik dermatomykóz:

- práce v horkém prostředí spojená se zvýšeným pocením;
- používání gumové obuvi spojené s macerací kůže;
- používání ponožek ze syntetických vláken, které špatně odsávají pot;
- nedodržování základních hygienických návyků – používání cizí obuvi, cizího ručníku.^[3]

Rizikové faktory pro rozvoj úporných klinických projevů:

- poruchy metabolismu uhlohydrátů (diabetes mellitus);
- poruchy buněčné imunity (nádorová onemocnění včetně hemoblastóz);
- dlouhodobá léčba cytostatiky, kortikosteroidy, popř. antibiotiky (v tomto případě se uplatňují zejména kandidózy).^[3]

Dermatofytózy

 Podrobnější informace naleznete na stránce Dermatofytózy.

Tinea capitis

- původce: *Microsporum (M.) canis*
 - zoofilní dermatofyt
 - nejčastějším rezervoárem jsou kočata
- typické pro dětský věk
- v pubertě se lidská kštica stává pro infekci rodem *Microsporum* nevnímavou, takže u dospělých kontaktů se vyvíjí tinea corporis.^[1]

Tinea corporis

- postihuje neochlupenou část obličeje, trup a končetiny až k zápěstí a hleznu
- anulární, circinární až polycyklická ložiska s vyvýšeným periferním lemem a s centrálním vyblednutím
- původci: antropofilní *Trichophyton (T.) rubrum*, *Epidermophyton (E.) floccosum*; zoofilní (profesionální onemocnění v zemědělství) *T. mentagrophytes* (zdroj: hlodavci), *T. verrucosum* (skot), *M. canis* (kočky, psi, koně).^[1]

Tinea inguinalis

- vyvolána výhradně antropofilními dermatofyty
- polycyklická až mapovitá ložiska v tříslech s deskvamací a výrazným, infiltrovaným periferním lemem
- výrazně svědí
- původci: *T. rubrum*, *T. interdigitale*, *E. floccosum*.^[1]

Tinea manus

- poměrně vzácná lokalizace
- obvykle nepřichází samostatně
- často bývá postižena pouze jedna ruka
- na hřbetu ruky vzhled jako tinea corporis
- na dlani vzhled podobný ekzému či psoriáze – ložiska hyperkeratóz nebo dyshidrotických vezikul
- k diagnóze je třeba mikroskopické a kultivační mykologické vyšetření.^[1]

Tinea pedis

nejčastější dermatofytóza

- postihuje až 50 % dospělé populace
- původci: *T. rubrum* (nejčastější), *T. interdigitale*, *E. floccosum*; kvasinkové mikromycety: *Candida*, *Trichosporon*
- **tinea interdigitalis**
 - začíná jako zarudnutí a bělavá macerace v posledním meziprstí, svědí
 - pokračuje jako mírná suchá deskvamace, nesvědí, šíří se do dalších meziprstí
 - riziko bakteriální superinfekce pseudomonádami a difteroidními tyčinkami – mokvání, eroze, edém až flegmonózní zánět prstů
 - trvalý sklon k recidivám
- **tinea plantaris**
 - skvamózní nebo vezikulózní forma, silně svědí
- důsledná lokální léčba – 2x denně, pokračovat ještě 2-3 týdny po klinickém zhojení.
- prevence: antihidrotika, vzdušná obuv, bavlněné ponožky, časté větrání nohou, desinfekce obuvi antimykotickým sprejem, použití protiplísňových přípravků po návštěvě krytého bazénu či společných sprch^[1]

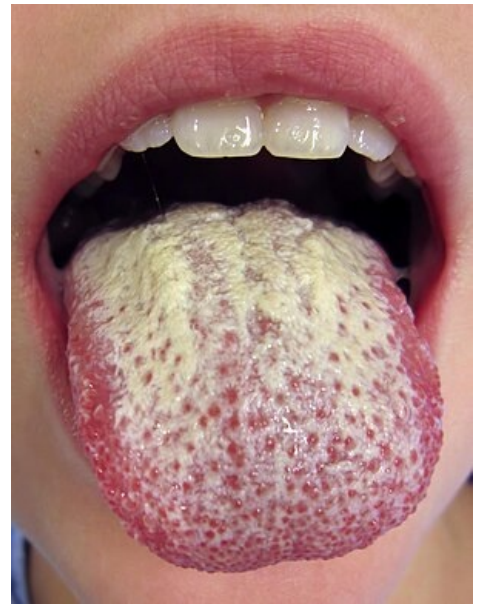Tinea unguium (onychomykóza)

- obvykle navazuje na interdigitální tinea pedis
- u diabetiků mohou otlaky deformovanými nehty způsobit gangrénu prstů^[1]

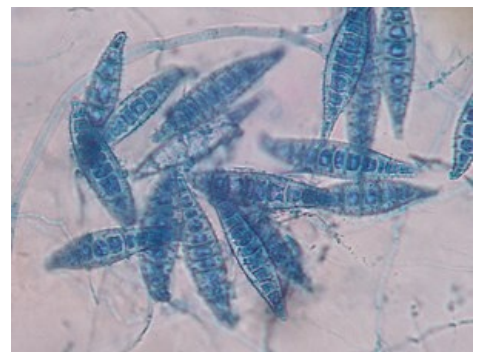Kožní kandidózy



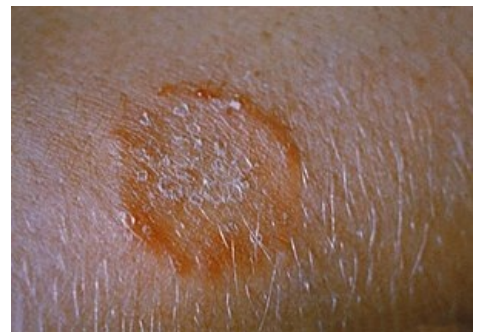Podrobnější informace naleznete na stránce Candidosis.



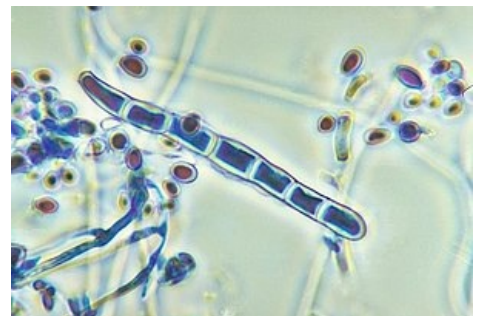Orální kandidóza po léčbě antibiotiky



Microsporum canis



Tinea corporis způsobená *Trichophyton mentagrophytes*



Trichophyton rubrum

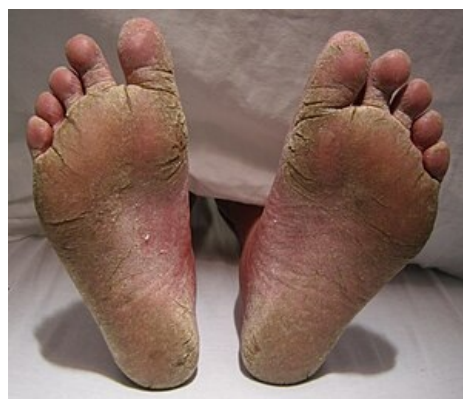- nejčastější původci: *Candida (C.) albicans*, *C. parapsilosis*, *C. tropicalis*, *Trichosporon mucoides*
- komenzálové na sliznicích trávicího a genitálního traktu
- za přítomnosti predispozičních faktorů se mohou výrazně přemnožit (macerace kůže v místech vlhké zapáčky, pozměněný metabolismus kůže u pacientů s cukrovkou, imunodeficity)
- manifestace v blízkosti orificií (cheilitis angularis, vulvovaginitis, perianální kandidóza)
- manifestace v místech vlhké zapáčky v kožních záhybech (candidosis intertriginosa, interdigitální kandidóza rukou)
 - svědivé zarudnutí s centrální ragádou, lemovaná bílými macerovanými šupinami; zkalené vezikuly až pustuly^[1]

Keratomykózy

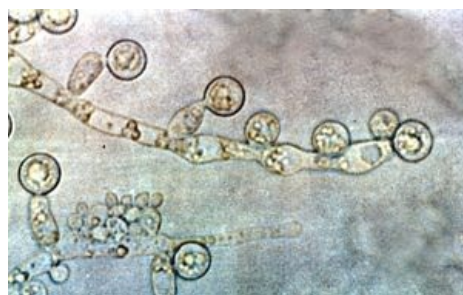Keratomykóza je chorobný proces postihující pouze rohovou vrstvu epidermis.

Pityriasis versicolor

- původce: lipofilní kvasinka *Malassezia furfur*
- predispoziční faktory: hyperhydróza, okluzivní oděv, seborrhoea, poruchy imunity
- světle hnědé makuly na nepigmentované kůži a naopak bílé makuly na pigmentované kůži
- ložiska se při poškrábání pityriaziformně olupují, v šupinách lze mikroskopicky prokázat původce
- většinou nezpůsobuje subjektivní potíže
- nízká infekciozita, přenáší se přímo nebo užitím infikovaného ložního nebo osobního prádla
- velmi časté recidivy
- největším rezervoárem je kůže
- diferenciální diagnóza: vitiligo
- lokální celotělová léčba antimykotickým šamponem^{[1][3]}



Těžká forma tinea pedis



Candida albicans

Erythrasma

- původce: *Corynebacterium minutissimum*
- nejčastější lokalizace: místa vlhké zapáčky, zejména oblast třísel, občasné také podpaží
- ostře ohraničené červeně hnědé, mírně se olupující plochy; mírně svědí
- častěji postihuje muže, zejména obézní, zvýšeně se potící
- nízká infekciozita^[3]

Diagnostika

- klinický obraz;
- mikroskopické vyšetření;
- kulturační mykologické vyšetření;
- sérologie.^[3]

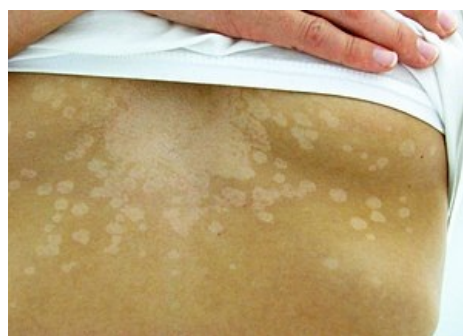Léčba

Lokální léčba

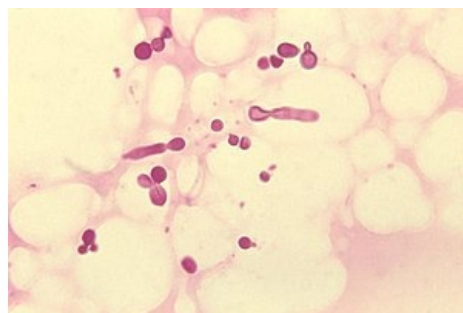
- **imidazolové deriváty** (klotrimazol, bifonazol, ekonazol)
 - širokospektré antimykotické preparáty
 - bifonazol má i antibakteriální a protizánětlivý účinek, má dobrou penetraci do hlubších vrstev epidermis
- **alylaminy** (terbinafin)
 - dobře účinné proti dermatofytům
- **polyeny** (nystatin, natamycin)
 - dobře účinkují proti kvasinkám^[1]

Systémová léčba

- **ketokonazol**
 - krátkodobá léčba tinea cruris, tinea pedis, pityriasis versicolor
 - potenciálně hepatotoxický, nedoporučuje se u dětí
- **itrakonazol**
 - nejširší spektrum účinnosti – účinný proti dermatofytům i kvasinkám včetně onemocnění nehtových plotének
- **terbinafin**
 - dobře účinný proti dermatofytům, využívá se i k léčbě onychomýkóz



Pityriasis versicolor



Krátké hyfy *Malassezia furfur* na šupině kůže pacienta s Pityriasis versicolor

- **flukonazol**
 - nejbezpečnější
 - dobře účinný proti kvasinkám, méně účinný proti dermatofytům^{[1][3]}

Odkazy

Související články

- Dermatofytózy
- Mykózy • Invazivní mykotické infekce • Antimykotika

Reference

1. SKOŘEPOVÁ, Magdalena. Dermatomykózy. *Medicína pro praxi* [online]. 2010, roč. 7, no. 4, s. 185–188, dostupné také z <http://www.medicinapropraxi.cz/artkey/med-201004-0008_Dermatomykozy.php>. ISSN 1803-5310.
2. SKOŘEPOVÁ, Magdalena. Dermatomykózy – aktuální problém. *Dermatologie pro praxi* [online]. 2010, roč. 4, no. 3, s. 144–146, dostupné také z <http://www.dermatologiepropraxi.cz/artkey/der-201003-0007_Dermatomykozy_8211_aktualni_problem.php>. ISSN 1803-5337.
3. DASTYCHOVÁ, Eliška. Dermatomykózy. *Interní medicína pro praxi* [online]. 2008, roč. 10, no. 6, s. 305–307, dostupné také z <<http://www.internimedicina.cz/artkey/int-200806-0010.php>>. ISSN 1803-5256.
4. STUHLÍK, David. Dermatomykózy. *Medicína pro praxi* [online]. 2007, roč. 4, no. 7–8, s. 320–324, dostupné také z <<http://www.medicinapropraxi.cz/artkey/med-200707-0009.php>>. ISSN 1803-5310.