

Děloha

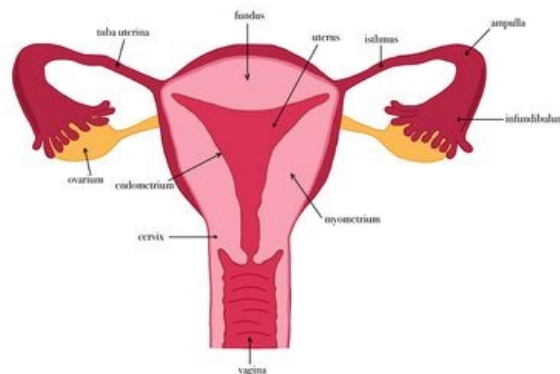
Děloha (uterus, metra, hystera, maternica) je dutý svalový orgán se silnou stěnou uložený v malé pánvi ženy. Má hruškovitý tvar a je lehce předozadně oploštělá. Rozměry dělohy se různí podle stádia života ženy (u ženy, která dosud nerodila = nulipara, jsou rozměry 8 x 5 x 2-3 cm (délka x šířka x hloubka), u ženy, která již rodila = multipara, jsou rozměry o něco větší).

Části dělohy:

- **fundus uteri** - obloukovitá část nad tělem dělohy
- **corpus uteri** - tělo děložní;
- **cornu dextrum + sinistrum** - rohy dělohy, ústí sem vejcovody
- **cervix uteri** - hrdlo děložní; dělí se na **portio vaginalis (čípek)** a **portio supravaginalis**
- **isthmus uteri** - krátký usek spojující corpus a cervix.

Na děloze lze vidět i **hrany (=margo)** a **plochy (=facies)** a to:

- **facies vesicalis (=anterior)** - přední plocha přivrácená k močovému měchýři
- **facies intestinalis (=posterior)** - zadní plocha přivrácená ke kličkám tenkého střeva
- **margo dexter + sinister** - pravá a levá hrana dělohy



Vnitřní pohlavní orgány ženy

Anatomie dělohy

Děloha je uložena v malé pánvi mezi močovým měchýřem a konečníkem. Je předozadně oploštělá (v dospělosti) a zaujímá typické postavení:

- **anteflexio uteri** - podélná osa děložní svírá s osou hrdla tupý úhel (160-170°), tento úhel je otevřený dopředu;
- **anteversio uteri** - úhel, jenž děloha svírá s pochvou (70-100°).

Stavba děložní stěny (histologická stavba dělohy)

Děložní stěna je asi 15 mm silná a je tvořena třemi základními vrstvami:

- **endometrium;**
- **myometrium;**
- **perimetrium** (serosa nebo adventicie).

Endometrium

Povrch endometria je kryt **jednovrstevným cylindrickým epitelem**.

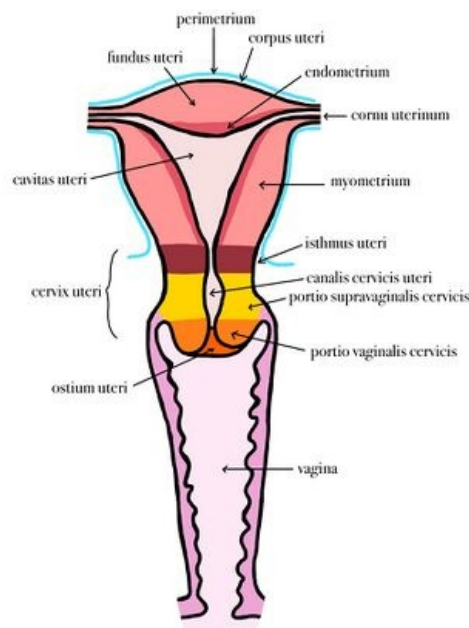
Pod epitelovou vrstvou se nachází lamina propria, která je tvořena jednoduchými tubulózními žlázkami (glandulae uterinae). Stroma je vysoce buněčné - bohaté na fibroblasty. Z funkčního hlediska je endometrium rozděleno na 2 základní vrstvy:

- **zona (stratum) basalis** - tato vrstva zůstává stále stejná, v průběhu menstruačního cyklu se nemění. Obsahuje baze žlázek, více kolagenních a retikulárních vláken;
- **zona (stratum) functionalis** - v průběhu menstruačního cyklu dochází vlivem hormonů ke změnám ve stavbě této vrstvy a k jejímu odloučení. Do této části zasahují těla žlázek. Na regeneraci se podílí hormon estrogen ze dna žlázek (zona basalis).

Endometrium je zásobováno krví z arteriae arcuatae, které se dělí na 2 soubory artérií, v závislosti na tom, jakou část endometria zásobují:

- arterie přímé - zásobují zonu basalis;
- arterie spirálovité (*arteriae spirales*) - zásobují zonu functionalis.

Myometrium



Děloha - popis

Myometrium je silná vrstva hladké svaloviny rozdělená do 4 (některé zdroje udávají do 3) neostře ohraničených vrstev:

- **stratum submucosum** s převahou longitudinálních snopců;
- **stratum vasculare** s převahou longitudinálních snopců a bohatou vaskularizací;
- **stratum supravasculare** s převahou cirkulárně orientovaných snopců;
- **stratum subserosum** s převahou opět longitudinálně orientovaných snopců.

Kromě svalových vláken myometrium obsahuje příměs vaziva, dále cévní a lymfatické zásobení a autonomní nervy.

V průběhu těhotenství tato vrstva prochází velkými změnami – dochází jednak k hypertrofii, ale také hyperplazii svalových buněk.

Perimetrium a parametrium

Horní a zadní část dělohy je kryta serózním povlakem - **perimetriem**, které z části přesahuje i na přední stěnu těla dělohy. Po stranách přechází v lig. latum uteri. Je tvořený mezotelem. Subserosní vazivo přechází ve fixační aparát dělohy - **parametrium**. Dolní úsek dělohy (přední stěna cervixu) je kryt adventicií.

Zásobení a lymfatické odtoky dělohy

Krevní zásobení:

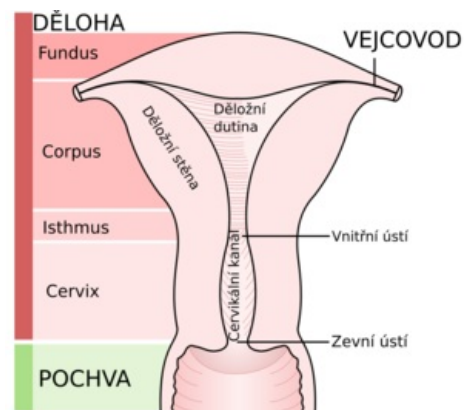
- **a. uterina** - z **a. iliaca interna**
- **a. ovarica** - z abdominální aorty

Žilní odtok:

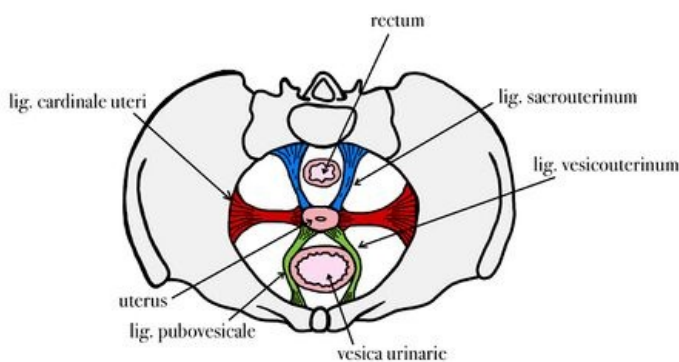
- **plexus venosus uterovaginalis** - odtéká do **vv. uterinae** a následně končí v **v. iliaca interna**

Lymfatické odtoky

- **nodi lymphatici lumbales** - odvádí lymfu z **fundus** a **corpus uteri**
- **nodi lymphatici iliaci interni** - odvádí lymfu z **corpus**, **isthmus** a **cervix uteri**
- **nodi lymphatici sacrales** - odvádí lymfu z **isthmus** a **cervix uteri**
- **nodi lymphatici inguinales superficiales** - odvádí lymfu z **margines** a **cornua uteri**



Anatomie dělohy

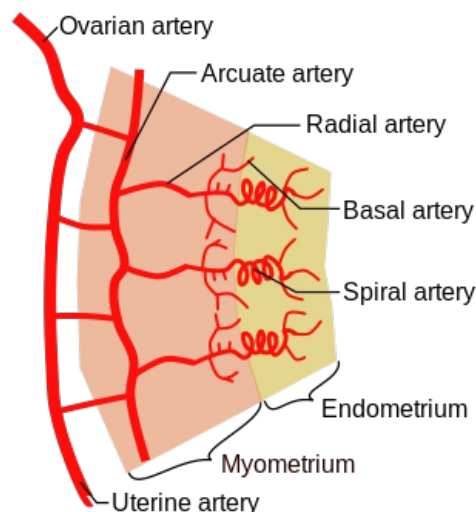


Závěsný aparát dělohy

Změny dělohy v průběhu menstruačního cyklu

[Podrobnější informace naleznete na stránce Menstruační cyklus.](#)

V průběhu menstruačního cyklu v závislosti na hladině pohlavních hormonů se odehrávají změny v děložním endometriu. Tyto změny se týkají zejména zona functionalis, která v průběhu menstruačního cyklu proliferuje, jednoduché tubulózní žlázy se větví, rostou a díky stimulaci progesteronu (z corpus luteum v ováriu) dochází k produkci sekretu. Tímto se děložní sliznice připravuje na přijetí oplodněného vajíčka. Pokud však k oplodnění nedošlo, corpus luteum zaniká, ustává produkce progesteronu a přichází začátek nového menstruačního cyklu – menstruace a s ní ztráta zona functionalis. Zona basalis je tenčí, obsahuje bazální části děložních žlázek a změnám v průběhu menstruačního cyklu nepodléhá.



Cévní zásobení děložní stěny

Změny dělohy v průběhu života ženy

V průběhu života se mění tvar dělohy, její velikost a proporce. Toto vše je závislé na hladině estrogenů.

Změny dělohy v závislosti na životním období:

- **typus uteri infantilis** = klidové období – u dětí, děložní tělo je menší než děložní hrdlo (poměr 2:1);
- **typus uteri pubertalis** – v průběhu puberty prudce narůstá hladina estrogenů a na tuto skutečnost reaguje děložní tělo svým vzrůstem (poměr 1:1);
- **typus uteri adultae** – dochází k postupnému nárůstu děložního těla až poměr mezi ním a děložním hrdlem vzroste na 2:1. Postupně dojde k úpravě jejího postavení do anteflexe a antevertze;

- **typus uteri senilis** – v důsledku nedostatečné estrogenové stimulace dojde k opětovnému zmenšení děložního těla a děloha se podobá *typus uteri pubertalis*.

Změny dělohy v průběhu těhotenství:

- děloha roste v závislosti na růstu plodu;
- nabývá kulovitého tvaru;

Odkazy

Externí odkazy

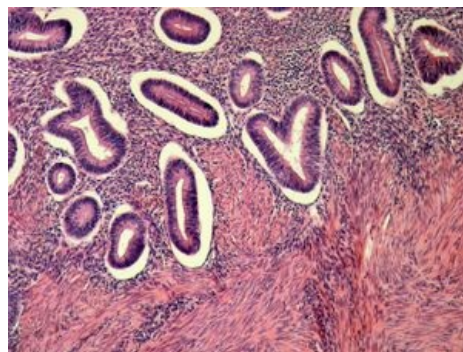
- Endometrium v mikroskopu (<https://mikroskop.wikiskripta.eu/?idx=20069+>)

Související články

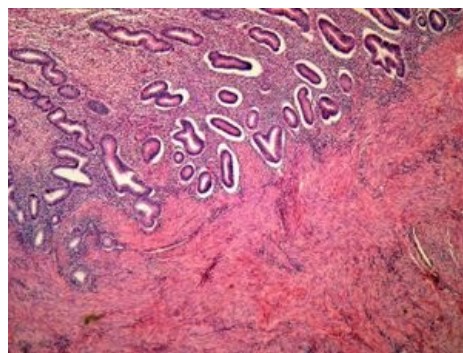
- Menstruační cyklus
- Ovariální cyklus
- Děloha (preparát)
- Ligamentum latum uteri
- Hyperplastické endometrium (preparát)

Použitá literatura

- ČIHÁK, Radomír. *Anatomie II*. 2. vydání. Praha : Grada, 2001. 488 s. ISBN 80-247-0143-X.
- JUNQUEIRA, L. Carlos, José CARNEIRO a Robert O. KELLEY. *Základy histologie*. 7. vydání. Jinočany : H & H, 1997. 502 s. a LANGE medical book; ISBN 80-85787-37-7.
- ROB, Lukáš, Alois MARTAN a Karel CITTEBART. *Gynekologie*. 2. vydání. Praha : Galén, 2008. 390 s. ISBN 978-80-7262-501-7.
- ČECH, Evžen, Zdeněk HÁJEK a Karel MARŠÁL, et al. *Porodnictví*. 2. vydání. Praha : Grada, 2006. 544 s. ISBN 80-247-1303-9.
- LÜLLMANN-RAUCH, Renate. *Histologie*. - vydání. Grada Publishing a.s., 2012. 556 s. ISBN 9788024737294.



Detail – Endometrium a myometrium v proliferační fázi menstruačního cyklu



Endometrium a myometrium v proliferační fázi menstruačního cyklu