

Centrální žilní tlak

Centrální žilní tlak (CŽT, často označován anglickou zkratkou CVP – *central venous pressure*) je tlak krve ve velkých žilách v blízkosti jejich vstupu do pravé síně. CŽT mírně kolísá v závislosti na dechovém a srdečním cyklu. Závislost na srdečním cyklu, tzv. „žilní puls“, znázorňuje křivka zvaná flebogram. Z diagnostického hlediska nás hodnota CŽT nepřímo informuje o úrovni hydratace a velikosti žilního návratu.

Konkrétní hodnoty závisí na měřeném místě. Fyziologicky tlak klesá od hodnot 10–15 mm Hg v malých cévách až po tlak v pravé síni, který je fyziologicky mírně nad nulou, což umožňuje tok krve po tlakovém gradientu. Referenční hodnoty pro měření tlaku ve velkých cévách se liší dle zdroje a použité metody, prof. Ševčík uvádí při použití systému katétr-snímač rozmezí **0–8 mm Hg** ^[1].

Fyziologie žilního tlaku

Centrální žilní tlak je určován dvěma komponentami – náplní vén a poddajností stěn těchto cév. Vzhledem k vysoké poddajnosti je CŽT nízký i přes fakt, že je v žilách obsažena většina objemu krve (cca 60 %). Tok krve směrem do centra je závislý na tlakovém gradientu, tlak ve venulách je fyziologicky přibližně 10–15 mm Hg. Stěny malých vén obsahují hladká svalová vlákna inervovaná sympatikem. Zvýšením jejich tonu se tedy zvýší tlakový gradient a následně i žilní návrat. Tlakové poměry jsou také zásadně ovlivňovány gravitací a tedy i polohou těla, tok krve z dolních končetin proti gravitaci je fyziologicky usnadňován chlopněmi a žilní pumpou. ^[2]

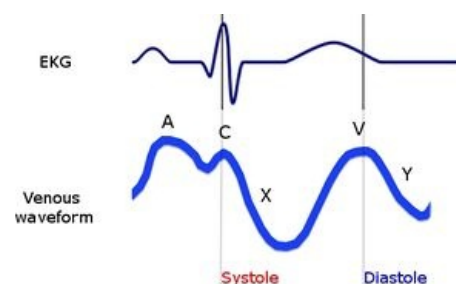
Fyziologicky zvyšuje centrální tlak snížení srdečního výdeje, zvýšení žilní náplně, konstriktce žil, dilatace arterioli, zvýšení nitrohrudního tlaku (výdechem při spontánní ventilaci, nádechem při UPV přetlakem nebo v extrémním případě Valsalvovým manévrem) a kontrakce svalů břicha a dolních končetin ^[3].

Flebogram

Flebogram je záznam žilního pulsu. Obvykle se tím míní **záznam jugulárního venózního pulsu**, jak znázorňuje obrázek vpravo.

Na křivce popisujeme postupně následující vlny:

1. **a:** atriální kontrakce,
2. **c:** uzávěr (closure) tricuspidální chlopně a vyklenutí do atria,
3. **x:** systolický pokles atriálního tlaku při relaxaci stěn síní a poklesu tricuspidálního prstence při počátku systoly PK,
4. **v:** plnění síně venózním přítokem při uzavřené tricuspidální chlopně,
5. **y:** diastolický pokles tlaku po otevření tricuspidální chlopně (early filling).



Jugulární flebogram v souvislosti se srdeční revolucí.

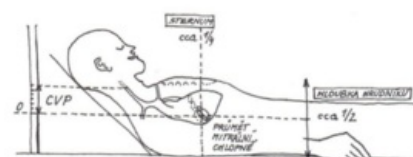
Indikace k monitorování CŽT

Klinická významnost měření CŽT je předmětem diskusí, dalším doplňujícím parametrem může být také měření tlaku v zaklínění (PCWP) pomocí Swan-Ganzova katétru. Ten lépe posoudí funkci levého srdce, protože přes korelaci tlaků v pravém a levém srdci u mladých a zdravých jedinců je vztah PCWP a CŽT u nemocných v kritickém stavu zcela nepředvídatelný ^[1].

Zásadním důvodem pro monitoraci CŽT je **zhodnocení funkce pravé komory a intravaskulární náplně**.

Měření CŽT

Orientačně určíme CŽT podle **žilní náplně vv. jugulares**. U ležícího pacienta s podloženou hlavou zjistíme na krku místo, kam dosahuje náplň vv. jugulares, nad ním jsou žíly zkolabovány. V tomto místě je žilní tlak snížen vlivem gravitace a je roven nule. Centrální žilní tlak (v cm H₂O) poté vypočteme odečtením předpokládané výše mitrální chlopně a naměřené hodnoty kolapsu vén od podložky (viz obrázek).



Orientační výpočet centrálního žilního tlaku

Invazivně pomocí centrálního žilního katétru. Ten je zaváděn přes *v. subclaviu*, nebo *v. jugularis internu* pro měření tlaku v horní duté žíle. Pro měření CŽT v dolní duté žíle zavádíme přes *v. femoralis*. Pro správné hodnocení je třeba optimální umístění špičky katétru. Čím je špička katétru dále od pravé síně, tím vyšší tlak naměříme.

Hodnocení

Při hodnocení výsledků měření CŽT je třeba zohlednit změny průměrné hodnoty a změny tvaru flebogramu.

Změny průměrné hodnoty CŽT

- **Snížený CŽT**
 - Hypovolémie (snížený objem krve).
- **Zvýšený CŽT**
 - Hypervolémie (zvýšený objem krve),
 - selhávání pravé komory,
 - plicní embolie,
 - přetlak v hrudníku,
 - tenzní pneumotorax,
 - umělá plicní ventilace (je třeba měřit na konci expirace),
 - chlopenní vady (trikuspidální regurgitace i stenóza).

Změny tvaru flebogramu

Pro hodnocení je třeba si uvědomit, že křivka zobrazuje tlakové, nikoliv objemové změny v pravé síni. Mezi možné změny se řadí:

- chybění vlny a při fibrilaci síní a současné zvýraznění vlny c z důvodu většího množství krve v nepřítomnosti atriální kontrakce;
- široká a vysoká vlna c při trikuspidální regurgitaci (systolický tlak PK se přenáší na síně);
- prominující vlna a a nezřetelná vlna y při trikuspidální stenóze (vyšší význam systoly síní a nedostatečný diastolický tok),
- různé změny mohou být také přítomny při ischemii pravé komory (akcentovaná vlna a při vyšší funkci síní nebo příznaky trikuspidální regurgitace).

Odkazy

Související články

- Monitorování krevního tlaku
- Centrální žilní katetr

Použitá literatura

- ŠVÍGLEROVÁ, Jitka. *Centrální žilní tlak* [online]. Poslední revize 2009-02-18, [cit. 2010-11-11]. <https://web.archive.org/web/20160306065550/http://wiki.lfp-studium.cz/index.php/Centrální_žilní_tlak>.
- MAREŠOVÁ, Dana a Miloš LANGMEIER, et al. *Protokoly k praktickým cvičením z lékařské fyziologie*. 3. vydání. Praha : Galén, 2003. 175 s. ISBN 807262234X.
- UVÍZL, Radovan. *Vyšetřovací metoda: Klinické měření a hodnocení centrálního žilního tlaku* [online]. [cit. 2016-06-29]. <<http://pfyziol.upol.cz/>>.

Reference

1. ŠEVČÍK, Pavel, et al. *Intenzivní medicína*. 3. vydání. Galén, 2014. 1195 s. s. 157–161. ISBN 9788074920660.
2. KITTNAR, Otomar, et al. *Lékařská fyziologie*. 1. vydání. Grada Publishing a.s., 2011. 790 s. s. 234–236. ISBN 9788024730684.
3. KLABUNDE, Richard E. *Central Venous Pressure* [online]. CV Physiology, Poslední revize 2014-04-24, [cit. 2020-05-11]. <<https://www.cvphysiology.com/Blood%20Pressure/BP020>>.