

Canalis femoralis

Canalis femoralis je mediální částí lacuna vasorum. Kanál vede od *anulus femoralis* do *hiatus saphenus* a je mediálně ohraničen pomocí **ligamentum lacunare** (Gimbernati) a laterálně **venou femoralis**.

Nachází se zde:

- **nodus lymphoideus inguinalis profundus**;
- místo průchodu femorálních hernií.

Odkazy

Související články

- Lacuna vasorum
- Lacuna musculorum

Použitá literatura

- GRIM, Miloš a Rastislav DRUGA. *Základy anatomie. 5., Anatomie krajín těla*. 1. vydání. Praha : Galén : Karolinum, 2002. 119 s. ISBN 80-7262-179-3.

Canalis femoralis

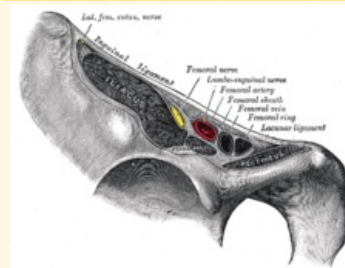


schéma femorálního kanálu

Ohraničení lig. lacunare
mediálně

Ohraničení v. femoralis
laterálně

Navazuje anulus femoralis
na

Přechází v hiatus saphenus

Obsah nodus lymphoideus
inguinalis profundus