

Brugadův syndrom

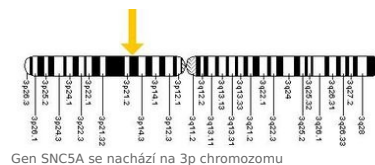
Tento syndrom se podařilo popsat bratrům Brugadovým v roce 1992. Jedná se většinou o dědičné onemocnění s typickým EKG nálezem:

- **inkompletní blokádou pravého raménka Tawarova s konkávní elevací úseku ST** v prekordiálních svodech (V1-V3)^[1].

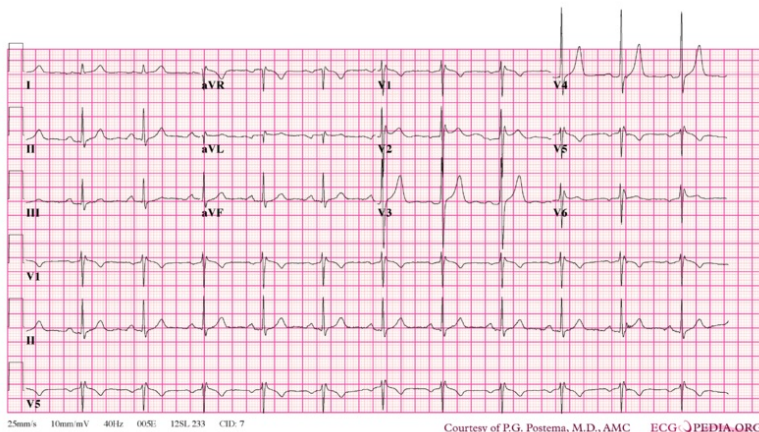
Z etiopatogenetického hlediska hovoříme o **geneticky podmíněném arytmogenním onemocnění**, pro které je typická **AD** dědičnost s neúplnou penetrancí. U části nemocných nacházíme mutaci genu **SNC5A** pro α -podjednotku sodíkového kanálu (mutace stejného genu může vyvolat i specifický typ syndromu dlouhého QT intervalu).

Zvýšený výskyt Brugadova syndromu byl zaznamenán u mužů pod 50 let v jihovýchodní Asii a Japonsku.

Klinicky se manifestuje synkopami nebo náhlou srdeční smrtí v důsledku vzniku komorové tachykardie a fibrilace komor^{[2][3][4]}.



Gen **SNC5A** se nachází na 3p chromozomu



Brugadův syndrom: ve V1-V2 obraz RSR', ST elevace nejlépe viditelná ve V2.

Odkazy

Související články

- Syndrom dlouhého QT intervalu
- Fibrilace komor
- Náhlá srdeční smrt
- Implantabilní kardioverter-defibrilátor

Externí odkazy

- Brugada syndróm (TECHmED) (<https://www.techmed.sk/brugada-syndrom/>)

Reference

1. BRUGADA, P a J BRUGADA. Right bundle branch block, persistent ST segment elevation and sudden cardiac death: a distinct clinical and electrocardiographic syndrome. A multicenter report. *J Am Coll Cardiol*. 1992, roč. 20, vol. 6, s. 1391-6, ISSN 0735-1097. PMID: 1309182 (<https://www.ncbi.nlm.nih.gov/pubmed/1309182>).
2. KRIŠTOFOVÁ, Sabina a Karel DVOŘÁK. Brugadův syndrom jako příčina náhlého úmrtí. *Interv Akut Kardiol* [online]. 2004, roč. 3, vol. -, s. 79-82, dostupné také z <<http://www.solen.cz/pdfs/kar/2004/02/06.pdf>>. ISSN 1803-5302.
3. NOVOTNÝ, Tomáš. Syndrom dlouhého intervalu QT. *Cor et Vasa* [online]. 2007, roč. 49, vol. 11, s. 416-425, dostupné také z <<http://www.google.fr/url?sa=t&source=web&cd=3&ved=0CCAQFjAC&url=http%3A%2F%2Fwww.e-coretvasa.cz%2Fdata%2Fview%3Fid%3D551&rct=j&q=syndrom%20dlouh%C3%A9ho%20qt&ei=bvYYTYm0Loei8QPbnK2FBw&usg=AFQjCNE0eWr0SMHF0xxbRkFFd8rKpTjyA&cad=rja>>. ISSN 1803-7712.
4. VOKURKA, Martin a Jan HUGO. *Velký lékařský slovník*. 8. vydání. 2009. ISBN 978-80-7345-166-0.