

# Avaskulární kostní nekróza

**Avaskulární kostní nekróza** (synonyma: *aseptická nekróza kosti*, *subchondrální avaskulární nekróza*<sup>[1]</sup>) je termín popisující nekrózu kosti jiného než infekčního původu (proto aseptická), doprovázenou ischemií kosti (proto avaskulární). V anglosaské literatuře se používá zkratka *AVN* (AVascular Necrosis).

## Etiopatogeneze

V patogenezi onemocnění se uplatňuje porucha mikrocirkulace kostní dřeně a kosti. Příčiny poruch mikrocirkulace můžeme dělit na:

1. známé
2. pravděpodobné
3. idiopatické

### Znamé příčiny

- fraktura (mechanická komprese cév),
- dekompresní nemoc (uzávěr cév bublinkami).

### Pravděpodobné příčiny

- metabolické nemoci a nemoci zvyšující krevní srážlivost – srpkovitá anémie (uzávěr cév rigidními erytrocyty), diabetes mellitus, poruchy metabolismu lipidů, pankreatitida, nádory, dna,
- systémový lupus erythematosus,
- iatrogenní – jako komplikace podávání kortikoidů, násilné repozice zlomenin a luxací, dialýza,
- alkoholismus,
- kouření.

### Idiopatické kostní nekrózy

Jedná se často o juvenilní nekrózy u chlapců.

Výše uvedený seznam není ani zdaleka úplný, existuje dokonce několik mnemotechnických pomůcek na velmi dlouhé seznamy příčin – STARS, PLASTIC RAGS, ASEPTIC<sup>[2]</sup>.

Avaskulární kostní nekróza postihuje nejčastěji **konvexní kloubní povrchy** – v těchto místech chybí kolateralizace a terminální arterie jsou *gracilní*. K náchylnosti dále přispívá **snížená vaskularizace** žluté kostní dřeně (oproti červené). V případě idiopatické nekrózy není přesná patofyziologie jasná, většinou se neprokáže ani trombóza, ani koagulopatie<sup>[1]</sup>.

## Eponyma

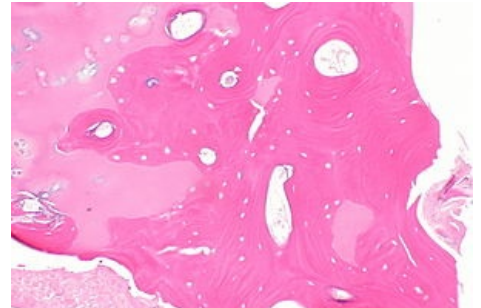
Níže je uvedený velmi zkrácený seznam eponym avaskulárních nekróz<sup>[3]</sup>.

- Morbus Legg-Calvé-Perthes – hlavice femuru.
- Morbus **Osgood-Schlatter** – fragmentace tuberositas tibiae.
- Morbus **Friedrich** – mediální okraj klíční kosti.
- Morbus **Köhler I** – os naviculare pedis.
- Morbus **Kienböck** – os lunatum.
- Morbus **Sever** – calcaneus.
- Morbus **Freiberg** – 2., 3., 4. metatarsus.
- Morbus **Panner** – capitulum humeri.
- Morbus **Ahlback** – mediální kondylus femuru.
- Morbus **Blount** – mediální část proximální tibiální metafýzy.
- Morbus **Sinding-Larsen-Johansson** – patella.
- Morbus **Pierson** – symfýza (symphisi pubis).
- Morbus **Haas** – hlavice humeru.

## Zobrazení

V důsledku poruchy prokrvení (ischemie) lze v průběhu 6–8 týdnů na prostém snímku rozeznat **resorpce kosti a kalcifikace**, projevující se jako nehomogenity při kostním infarktu.

## Odkazy



Avaskulární kostní nekróza – mikroskopický preparát

## Související články

- Morbus Perthes

## Použitá literatura

- SOSNA, A, P VAVŘÍK a M KRBEC, et al. *Základy ortopedie*. 1. vydání. Praha : Triton, 2001. 175 s. ISBN 80-7254-202-8.

## Reference

1. CRISTINA, Fondi a Alessandro FRANCHI. *Definition of bone necrosis by the pathologist* [online]. ©2007. [cit. 2016-11-19]. <<https://www.ncbi.nlm.nih.gov/pmc/articles/PMC2781178/>>.
2. GAILLARD, Frank, et al. *Avascular necrosis causes (mnemonic)* [online]. [cit. 2016-11-19]. <<https://radiopaedia.org/articles/avascular-necrosis-causes-mnemonic>>.
3. GAILLARD, Frank, et al. *Avascular necrosis* [online]. [cit. 2016-11-19]. <<https://radiopaedia.org/articles/avascular-necrosis>>.