

# Articulatio sacroiliaca

Skloubení křížové a kyčelní kosti.

**Typ kloubu:** jednoduchý, amphiarthrosis.

**Kloubní plochy:** facies auricularis ossis sacri, facies auricularis ossis ilii.

**Kloubní pouzdro:** krátké a tuhé.

**Zesilující ligamenta:**

- *lig. sacroiliacum anterius*;
- *lig. sacroiliacum posterius*;
- *lig. sacroiliacum interosseum* – soubor hlubších příčných ligamentosních vláken od tuberositas sacralis křížové kosti k tuberositas iliaca kosti kyčelní.
- *lig. iliolumbale*

**Pohyby:** předozadní, kývavé, kolem horizontální frontální osy stojící ve výši obratle S2, malého rozsahu, ale pohyblivost tohoto kloubu má značný význam pro správné postavení pánve vůči páteři a pro správný sklon pánve.

**Cévy a nervy kloubu:**

- a. iliolumbalis, a. sacralis lateralis, a. glutea superior,
- rami dorsales z nn. sacrales, n. gluteus superior a n. obturatorius.

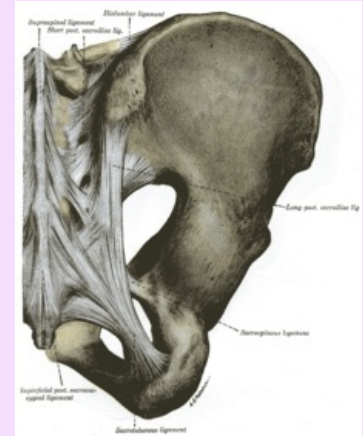
## Odkazy

### Použitá literatura

- ČIHÁK, Radomír a Miloš GRIM. *Anatomie 1.,.* Ilustrace Milan Med. 2., upravené a doplněné vydání vydání. Praha : Grada, 2001. 497 s. ISBN 80-7169-970-5.

## Articulatio sacroiliaca

Křížokýčelní kloub



Articulatio sacroiliaca

<b>TA</b>	A03.6.03.001 ( <a href="https://ifaa.unifr.ch/Public/EntryPage/TA98%20Tree/Entity%20TA98%20EN/03.6.03.001%20Entity%20TA98%20EN.htm">https://ifaa.unifr.ch/Public/EntryPage/TA98%20Tree/Entity%20TA98%20EN/03.6.03.001%20Entity%20TA98%20EN.htm</a> )
<b>Typ kloubu</b>	amphiarthrosis
<b>Kloubní plochy</b>	facies auricularis ossis sacri, facies auricularis ossis ilii
<b>Kloubní pouzdro</b>	krátké, tuhé
<b>Vazy</b>	lig. sacroiliacum anterius, posterius, interosseum, iliolumbale
<b>Pohyby a rozsah</b>	předozadní, kývavé kolem horizontální osy v úrovni S2