

Articulatio acromioclavicularis

Spojuje zevní konec klavikuly s akromiem.

Typ kloubu: tuhý kloub malého rozsahu (amphiarthrosis), může být vložen disk.

Kloubní plochy: na akromiu a akromiálním konci klavikuly, ploché, oválné.

Kloubní pouzdro: tuhé, krátké, kraniálně zesíleno;

- lig. acromioclaviculare – zpevňuje horní stranu pouzdra.

Pohyby: malého rozsahu, doplňuje pohyby sternoklavikulárního kloubu.

Cévy a nervy kloubu:

- a. thoracoacromialis;
- nn. supraclaviculares laterales.

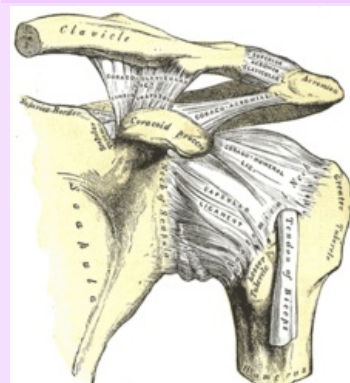
Odkazy

Použitá literatura

- ČIHÁK, Radomír a Miloš GRIM. *Anatomie 1.,.* Ilustrace Milan Med. 2., upravené a doplněné vydání vydání. Praha : Grada, 2001. 497 s. ISBN 80-7169-970-5.

Articulatio acromioclavicularis

Akromioklavikulární kloub



Akromioklavikulární kloub v ramenním pletenci

TA	A03.5.03.001 (https://ifaa.unifr.ch/Public/EntryPage/TA98%20Tree/Entity%20TA98%20EN/03.5.03.001%20Entity%20TA98%20EN.htm)
Typ kloubu	tuhý (může být vložen discus art.)
Kloubní plochy	facies articularis clavicularis acromii, facies art. acromialis claviculae
Kloubní pouzdro	tuhé, na okraji styčných ploch
Vazy	lig. acromioclaviculare, coracoclaviculare, coracoacromiale
Pohyby a rozsah	všemi směry v malém rozsahu