

Arteria carotis externa

A. carotis externa je jednou z hlavních tepenných větví těla, která kromě samotného mozku **zásobuje hlavu, většinu orgánů a svaly přední strany krku a zčásti také šíjové svalstvo**. Vzniká v **trigonum caroticum** jako ventromediální větev a. carotis communis, která vlevo vychází z oblouku aorty, vpravo z truncus brachiocephalicus. A. carotis externa běží nejprve spolu s a. carotis interna, v. jugularis interna a n. vagus v nervově-cévním svazku krčním, za úhlem mandibuly se však odděluje a přechází do prestyloidního prostoru. Za angulus mandibulae se rozpadá na své konečné větve.

A. carotis externa vydává na rozdíl od a. carotis interna své větve již na krku a je možno je rozlišit na typické **ventrální, dorsální, mediální a konečné větve**.

Ventrální větve

V kaudokraniálním pořadí:

a. thyroidea superior

Je první z větví a. carotis externa a odstupuje ihned po rozestupu a. carotis communis na obě krkavice. Po odstupu sestupuje obloukem k hornímu a přednímu okraji štítné žlázy, kterou spolu se svaly a sliznicí hrtanu zásobuje. Podílí se také na výživě infrahyoidních svalů.

a. lingualis

Odstupuje kraniálně od velkých rohů jazyky (kde ji lze také vyhledat v tzv. Beclardově úhlu, popř. Pirogowově trojúhelníku) a doprovází m. hyoglossus do jazyka. Podílí se na zásobení jazyka a spodní části dutiny ústní.

a. facialis

Je nejdůležitější tepnou obličeje. Po odstupu směřuje do trigonum submandibulare (podbíhá m. stylohyoideus a zadní břicho m. digastricus), kde probíhá za podčelistní žlázou, popř. do ní zavzata, přebíhá přes okraj mandibuly, ventrálně od úponu m. masseter, zde je její pulsace hmatná, a dále běží nápadně vinutým průběhem obličejem kolem koutku úst, nosu až ke koutku oka. Její **a. palatina ascendens** zásobuje patro s patrovou mandlí a část hltanu, **aa. labiales sup. et inf.** horní a dolní ret.

Dorsální větve

a. occipitalis

Je kaudálnější z dorsálních větví. Během svého průběhu za zadním bříškem digastriku vydává větve pro m. sternocleidomastoideus, digastricus a šíjové svalstvo. Dále probíhá v sulcus arteriae occipitalis na os petrosus a dále na kalvu. Podílí se na zásobení pokrývek lebních v okcipitální oblasti, ušního boltce a tvrdé pleny v zadní jámě lebeční.

a. auricularis posterior

Zásobuje ušní boltec, přilehlou část měkkých pokrývek lebních, cellulae mastoideae a část glandula parotis

Mediální větev

a. pharyngea ascendens

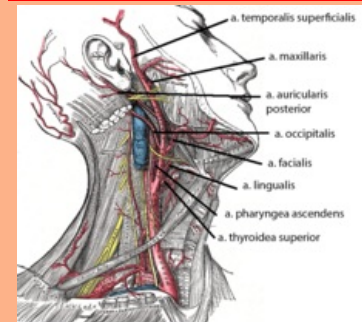
Je jedinou mediální větví a. carotis externa, odstupuje při jejím začátku a běží kraniálně podél hltanu až k bazi lební. Odtud pokračuje dále k tvrdé pleně mozkové v zadní jámě lebeční a k vnitřnímu uchu.

Konečné větve

a. maxillaris

arteria carotis externa

vnější krkavice

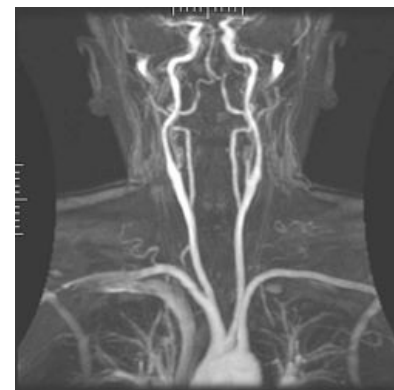

Větve a. carotis externa

TA	A12.2.05.001 (http://ifaa.unifr.ch/Public/EntryPage/TA98%20Tree/Entity%20TA98%20EN/12.2.05.001%20Entity%20TA98%20EN.htm)
Odstupuje z	a. carotis communis
Větve	a. thyroidea sup., a. lingualis, a. facialis, a. occipitalis, a. auricularis posterior, a. pharyngea ascendens
Konečné větve	a. maxillaris, a. temporalis superficialis

Je největší větví a. carotis externa a podle svého průběhu ji lze členit na **pars mandibularis** (v oblasti za krčkem mandibuly v oblasti art. temporomandibularis, neboli čelistního kloubu), **pars pterygoidea** (mezi m. pterygoideus medialis et lateralis ve fossa infratemporalis) a **pars pterygopalatina** (ve stejnojmenné fosse).

- Větev **pars mandibularis** se podílí mimo jiné na zásobení středouší a čelistního kloubu. Nejvýznamnějšími větvemi této části je:
 - **a. meningeae media**, která po průchodu skrze foramen spinosum probíhá v epidurálním prostoru a zásobuje tvrdou plenu střední jámy lební.
 - **a. alveolaris inferior** probíhá v canalis mandibulae a vydává větve pro zuby dolní čelisti a kůži a svaly v oblasti brady.
- **Pars pterygoidea** zásobuje žvýkácké svaly (aa. temporales profundae, a. masseterica, rr. pterygoidei) a m. buccinator
- **Pars pterygopalatina** se podílí na zásobení obličejových struktur prostřednictvím:
 - **a. infraorbitalis** pro horní řezáky, špičáky a oblast tváře při foramen infraorbitale (a. infraorbitalis opouští fossa pterygopalatina skrze fissura orbitalis inf.)
 - **a. alveolaris superior posterior** pro horní moláry a premoláry
 - **a. palatina descendens** pro měkké a tvrdé patro, která sestupuje v canalis palatinus maior a dělí se na a. palatina maior et aa. palatinae minores
 - **a. sphenopalatina** pro sliznici dutiny nosní (prochází skrze foramen sphenopalatinum)



Angiografie magnetickou rezonancí

a. temporalis superficialis

Představuje tenčí konečnou větev a. carotis externa, stoupá kraniálním směrem kryta krčkem mandibuly a dále příušní žlázou. Přechází přes arcus zygomaticus před ušní boltce, kde je hmatný její puls, a dále se vějířovitě větví v temporální krajině. Zásobuje příušní žlázu, přední část ušního boltce, m. temporalis a měkké pokrývky lební v temporální krajině a v regio zygomaticoorbitalis.

Odkazy

Související články

- Aorta
- Arteria carotis interna
- Arteria carotis communis
- Nervově-cévní svazek krční

Externí odkazy

- HORKÝ, Drahomír a Květoslava NOVÁKOVÁ. *Morfologie orofaciálního systému pro studenty zubního lékařství* [online] . 2. vydání. Publikováno online. 2011. Dostupné také z <<https://mefanet.upol.cz/clanky.php?aid=58>>. ISBN 978-80-244-2702-7.

Použitá literatura

- ČIHÁK, Radomír. *Anatomie III.* 2., upr. a dopl. vydání. Praha : Grada Publishing, spol. s r. o., 2004. 673 s. ISBN 80-247-1132-X.