

Ankylozující spondylartritida

Ankylozující spondylartritida (také *morbus Bechtěrev* či *spondylitis ankylosans*) patří mezi spondylartritidy, skupinu zánětlivých revmatických onemocnění, postihující **spojení na páteři** (intervertebrální, kostovertebrální, SI skloubení, disky a vazy páteře, někdy i kořenové či periferní klouby). Vede k postupné osifikaci kloubních pouzder a vazů a tím k ankylóze segmentů až celé páteře (může ztuhnout v jakémkoli postavení).

Etiopatogeneze

Onemocnění začíná v mladém věku (nejčastěji 2.–3. decenium). Vyskytuje se častěji u mužů. Nemoc je vázaná na **HLA-B27**. Etiologické agens nebylo prokázáno. Uvažuje se o roli střevní mikroflóry.

Příznaky

Příznaky nemoci se dělí do tří skupin: axiální, periferní a mimokloubní příznaky.

Axiální příznaky

Mezi základní příznaky nemoci patří **zánětlivá bolest** v dolních zádech – vzniká na podkladě sakroiliitidy, typicky v druhé polovině noci a pacienta probudí ze spaní. Je provázena ranní ztuhlostí. Bolest i ztuhlost se zlepšují s rozcvičením. Bolest se dále šíří na vyšší oblasti páteře (až na krční páteř) – podkladem je spondylitida. Mezi axiální příznaky jsou řazeny i artritidy ramenních a kyčelních kloubů.

Periferní příznaky

Nejčastěji vzniká nesymetrická oligoartritida s preferencí na dolních končetinách. Může se vyskytnout i daktylitida (tzv. *párkový prst*) – postižení interfalangeálních kloubů jednoho prstu a šlachy.

Mimokloubní příznaky

- oči – akutní přední uveitida,
- srdce – aortální insuficience, převodní poruchy, aortitida,
- GIT – ulcerózní kolitida, Crohnova choroba,
- plíce – fibróza,
- ledviny – amyloidóza,
- osteoporóza obratlů.

Diagnostika

Fyzikální vyšetření

Při vyšetření se zaměřujeme na sakroiliakální klouby, rozvíjení páteře ve třech rovinách a expanze hrudníku.

- Mennelův manévr – Tlačíme pacientovi na křídla kyčelních kostí. Test je pozitivní v případě, že pacient pociťuje bolest na poškozené straně.
- Schoberův test – Ukazuje rozvíjení bederní páteře.
- Forestierova flèche – Jedná se o vzdálenost okcipitu ke kolmé stěně. Měla by být maximálně 2 cm.
- lateroflexe
- expanze hrudníku – minimálně 5 cm

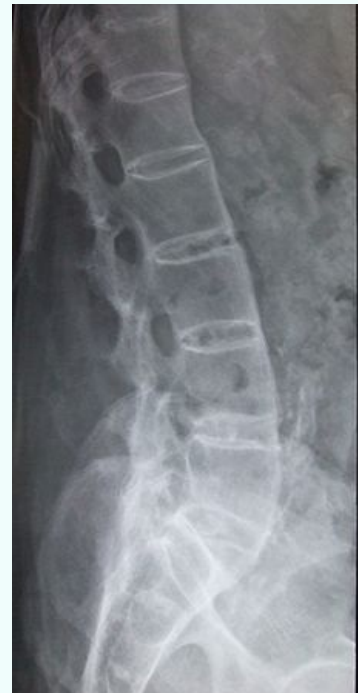 *Podrobnější informace naleznete na stránce [Vyšetření pohyblivosti páteře](#).*

Zobrazovací metody

Ankylozující spondylartritida

Ankylosing spondylitis

Spondylitis ankylosans



RTG snímek lumbální páteře v boční projekci. Typický obraz bambusové tyče; osifikace kloubů a vazů.

Rizikové faktory HLA-B27, mužské pohlaví ^[1]

Klasifikace a odkazy

MKN	M45 (https://mkn10.uzis.cz/prohlizec/M45), juvenilní ankylozující spondylartritida M08.1 (https://mkn10.uzis.cz/prohlizec/M08.1)
MeSH ID	D013167 (https://www.medvik.cz/bmc/link.do?id=D013167)
OMIM	106300 (https://omim.org/entry/106300)
MedlinePlus	000420 (https://medlineplus.gov/ency/article/000420.htm)
Medscape	332945 (https://emedicine.medscape.com/article/332945-overview)

Na RTG je prvním projevem sakroiliitida. Dále vznikají syndesmofyty a osifikace úponů šlach, což vede k fúzi obratlových těl až k obrazu tzv. *bambusové tyče*. Sakroileitida často oboustranná.

Rozlišujeme 5 stadií podle lokalizace změn:

Stadium	zánětlivé změny
Stadium I	unilaterální sakroiliitida
Stadium II	bilaterální sakroiliitida
Stadium III	postižení lumbální páteře
stadium IV	postižení hrudní páteře
stadium V	postižení krční páteře

Další důležitou zobrazovací metodou je magnetická rezonance, kde je typickým nálezem přítomnost výpotku nebo otok kostní dřeně.

Laboratorní vyšetření

V laboratorním nálezu nalezneme zvýšení sedimentace a CRP, normocytární normochromní anémii.





Léčba

Základem léčby je pravidelné, celoživotní cvičení, rehabilitace a fyzikální terapie. U pacientů je každý rok indikována lázeňská léčba.

Farmakologická léčba zahrnuje:

- nesteroidní antirevmatika,
- DMARDs – účinný pouze sulfasalazin  u forem s periferní artritidou,

⚠ DMARDs nemají žádný vliv na axiální příznaky!

- biologická léčba – TNF blokující léky: etanercept , infliximab , adalimumab , golimumab .^[1];

Odkazy

Související články

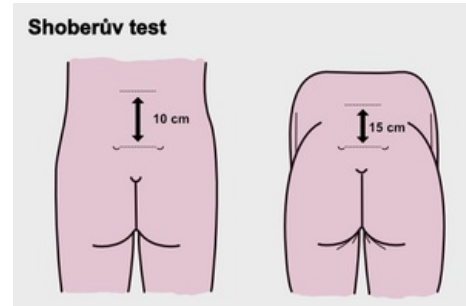
- Juvenilní idiopatická artritida
- Revmatoidní artritida
- Psoriatická artritida
- Projevy zánětlivých revmatických chorob na pohybovém aparátu a jejich chirurgická léčba

Zdroj

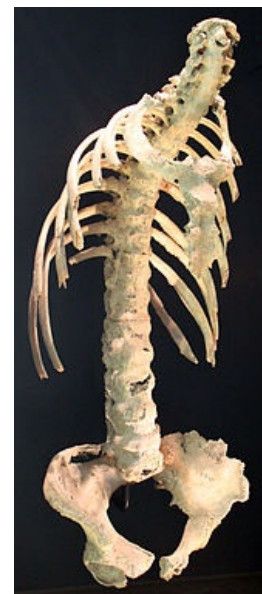- PASTOR, Jan. *Langenbeck's medical web page* [online]. ©2010. [cit. 02-06-2010]. <<https://langenbeck.webs.com/>>.
- ČEŠKA, Richard, et al. *Interna*. 1. vydání. Praha : Triton, 2010. 855 s. ISBN 978-80-7387-423-0.

Reference

1. ČEŠKA, Richard, et al. *Interna*. 1. vydání. Praha : Triton, 2010. 855 s. ISBN 978-80-7387-423-0.



Shoberův test



Ukázka změn na páteři u Bechtěrevovy choroby. Obraz bambusové tyče a hrudní hyperkyfózy vzniklý v důsledku osifikace zánětlivě změněných tkání