

Akutní virová encefalitida

Důsledkem je poškození neuronů a glie za vzniku zánětu a edému.

Etiologie

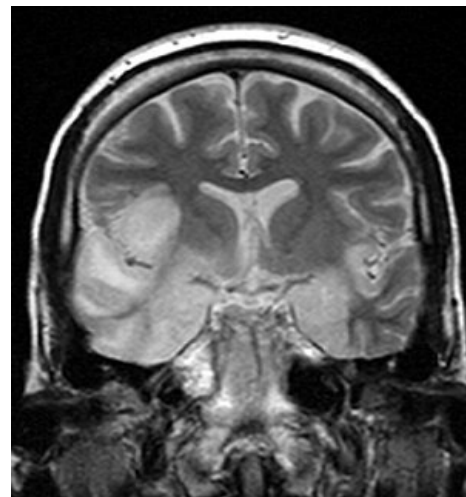
- Viry průušnic, *HSV*, *VZV*, *EBV*.
- Podstatná vazba na vektor: klíště – klíšťová a ruská jaroletní encefalitida, komár – západní koňská nemoc (USA), západní nilská encefalitida (Afrika).
- **Postinfekční encefalitidy** – navázaly na dětské infekce (spalničky, plané neštovice, zarděnky), nejde o přímé působení viru.

Klinické projevy

- Celkové projevy („chřipkové“): bolesti svalů, teplota, cefalea, meningeální reakce, zmnožení buněk v likvoru.
- Příznaky **mozkového** poškození – ložiskové/difúzní, dle lokalizace.
- Při poškození hemisfér → epilepsie, mimovolní pohyby, parézy, zmatenost, poruchy řeči.
- **Rhombencephalitis** = poškození struktur mozečku a kmene.
- Poškození mezencefala → okohybné a autonomní poruchy.
- Poškození mozečku → ataxie, dysartrie.
- Poškození kmene → nystagmus, kvadraparéza, parézy hlavových nervů.
- Poškození **míchy** → smíšená motorická, senzitivní a autonomní dysfunkce.

Prognóza

- Trvá obvykle několik týdnů;
- prognóza závisí na druhu viru;
- mortalita při infekci HSV 20–30 %, u průušnic jen 2 %;^[1]
- rovněž následky z neurologického hlediska různě závažné.



MR – HSV encefalitida.

Odkazy

Související články

- Encefalitida
 - Virové encefalitidy: Vzteklina, Dětská obrna, Herpetická encefalitida, klíšťová encefalitida

Použitá literatura

1. SEIDL, Zdeněk a Jiří OBENBERGER. *Neurologie pro studium i praxi*. 1. vydání. Praha : Grada Publishing, 2004. ISBN 80-247-0623-7.