

Záněty prsní žlázy

Nespecifické záněty

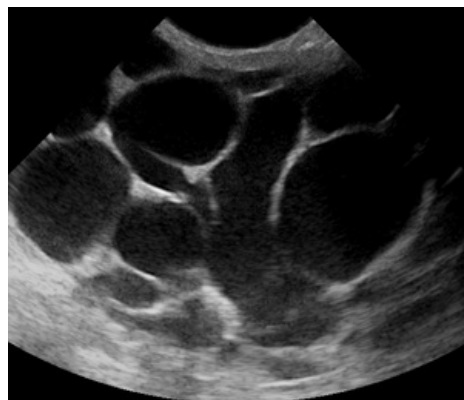
V praxi je dělíme na záněty v puerperiu (šestinedělí) a mimo něj.

Mastitis puerperalis

Nozokomiální infekce krátce po porodu v souvislosti s kojením z příčiny nedostatečného vyprazdňování žlázy a výskytu drobných ragád na bradavkách. Původce bývá *Staphylococcus aureus*. Klinicky nacházíme zvýšení tělesné (nad 38 °C) i lokální teploty s palpační bolestivostí a zimnicí. Později může být zánětlivý infiltrát, zčervenání a edém prsu, zánětlivé uzliny v axile. Léčíme ATB dle citlivosti v kombinaci s metronidazolem nebo zkusíme vyprázdnit žlázu (atraumaticky), pak oxytocin.

Absces prsu

Na pohmat fluktuace s lokální bolestivostí a známkami zánětu. V dif.dg. nutno odlišit prostou retenci mléka (teplota pod 38 °C). Jako terapie se nabízí incize, event. kontrincize a evakuace s drenáží a laváží. Řezy jsou vedeny obloukovitě v místě největší bolestivosti.



UZ obraz puerperální mastitis

Mastitis nonpuerperalis

Vzácný zánět nejčastěji ve věku 20–40 let. Jeho podkladem jsou duktektázie, periduktální mastitidy nebo vznikají druhotně z infekce cyst a hematomů – tyto záněty jsou většinou kolem areoly. Klinicky nacházíme ložiskové zarudnutí s příznaky nespecifického zánětu.

Vzhledem k vzácnému výskytu tohoto zánětu, je v diferenciální diagnostice nutné myslet na zánětlivý (inflamatorní) karcinom.

Léčíme punkcí, incizí, drenáží a ATB.

Specifické záněty

V praxi jsou důležité tbc a aktinomykóza.

Tuberkulóza

Klinicky nacházíme tuhý, hrbolatý, nebolestivý infiltrát, často pohyblivý proti okolí. Po nekróze tkáně vzniká studený absces, event. se tvoří píštěle. BK se nedaří vykultivovat.

Léčíme antituberkulotiky, lokální excizí, event. mastektomií.

 *Podrobnější informace naleznete na stránce Tuberkulóza.*

Aktinomykóza

Vzácné onemocnění prsu způsobené aktinomycetami. Často je to ale metastáza primárního postižení v jiné části těla (plíce). Hmatáme tumorózní induraci, někdy vidíme i absces s píštělemi.

Léčíme megadávkami (10–20 mil.) krystalického penicilinu. Reziduální nádory široce exstirpujeme.

 *Podrobnější informace naleznete na stránce Aktinomykóza.*

Odkazy

Související články

- Infiltrující karcinom mammy (preparát)

Zdroj

- BENEŠ, Jiří. *Studijní materiály* [online]. ©2008. [cit. 2011-03-10]. <<http://jirben2.chytrak.cz/materialy/chira/obecka.doc>>.

