

# Vena iliaca interna

**Vena iliaca interna** je velká žíla odvádějící krev z pánevní oblasti. Po ventromediální straně sleduje průběh a. iliaca interna. Po spojení s vena iliaca externa tvoří vena iliaca communis.

## Přítoky

### Parietální přítoky

Parietální přítoky *vena iliaca interna* jsou žíly provázející parietální větve *arteria iliaca interna*.

### Viscerální přítoky

Viscerální přítoky sbírají krev ze žilních pletení kolem orgánů v pánvi.

**Zpředu dozadu** jsou to:

- **plexus venosus vesicalis** – odvádí krev ze spodiny močového měchýře a přilehlé části urethry, jeho přítokem jsou u ženy *v. dorsalis clitoridis profunda* a u muže žíly z *plexus prostaticus*;
- **plexus venosus prostaticus** – pleteň okolo prostaty, která přijímá *vena dorsalis penis profunda*, odtéká cestou *plexus vesicalis*;
- **plexus venosus uterinus** a **plexus venosus vaginalis** – pleteně podél hran děložních a stěn pochvy, ze kterých odtéká krev třemi způsoby: přes *vv. uterinae*, *vv. uterovaginales* a spojkami podél tepenných anastomoz do žil ovaria;
- **plexus venosus rectalis** – pleteň kolem rekta, která se nachází subperitoneálně. Krev z ní odtéká cestou *vv. rectales mediae* do *v. iliaca interna* nebo cestou *vv. rectales inferiores* do *v. pudenda interna*;
- **plexus venosus sacralis** – pleteň na vnitřní ploše křížové kosti drénovaná *v. sacralis mediana* a *vv. sacrales laterales*.

## Odkazy

### Související články

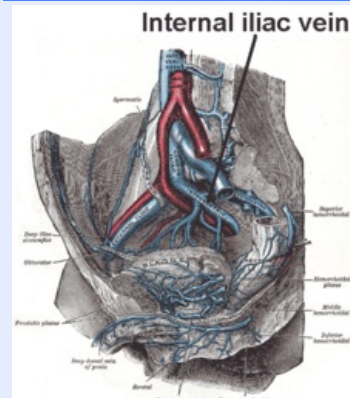
- Vena iliaca externa

### Použitá literatura

- ČIHÁK, Radomír a Miloš GRIM. *Anatomie 3. 2.*, upr. a dopl. vydání. Praha : Grada, 2004. 673 s. sv. 3. ISBN 80-247-1132-X.

### vena iliaca interna

vnitřní kyčelní žíla



**TA** A12.3.10.004 (<https://ifaa.unifr.ch/Public/EntryPage/TA98%20Tree/Entity%20TA98%20EN/12.3.10.004%20Entity%20TA98%20EN.htm>)

**Vlívá se do** v. iliaca communis

**Soutok s** v. iliaca externa