

Trichomonádová vulvovaginitida

Trichomonádová vulvovaginitida je velmi častou pohlavně přenosnou infekcí ženského genitálu. Původcem je prvok *Trichomonas vaginalis*, žijící ve vlhkém prostředí.

Klinický obraz


U žen je postižena nejčastěji vagina a uretra. Projevuje se pěnivým žlutozeleným vaginálním výtokem. Onemocnění je spojené s nepříjemným pachem, pálením, dysurií, otokem labií, dyspareunií a nálezem tečkovitých hemoragií na děložním hrdle. Muži jsou většinou přenašeči, infekce bývá často bez projevů, popř. se znaky uretritidy.

Diagnóza

Provádí se mikroskopicky v nativním preparátu nebo kultivačně. Vzorek se odebírá z cervixu, vaginální klenby, uretry, popř. i z moči. Možná je i přímá imunofluorescence a ELISA.

Diferenciální diagnóza

Rozlišujeme ostatní vaginální záněty.

 *Podrobnější informace naleznete na stránce Mikrobiální obraz poševní.*

Terapie

Metronidazol 2 × 500 mg/den po 7 dní, nebo 2 g jednorázově.

Průběh a prognóza

U žen nutná léčba antibiotiky, u mužů většinou spontánně ustoupí.

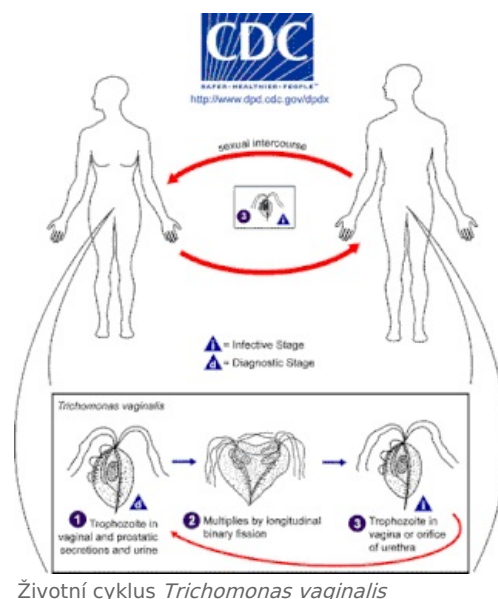
Odkazy

Související články

- Vulvovaginitidy
 - Bakteriální vaginóza
 - Vulvovaginitis candidomyceta
 - Trichomonádová vulvovaginitida

Použitá literatura

- ŠTORK, Jiří, et al. *Dermatovenerologie*. 1. vydání. Praha : Galén, Karolinum, 2008. 502 s. ISBN 978-80-7262-371-6.



Životní cyklus *Trichomonas vaginalis*