

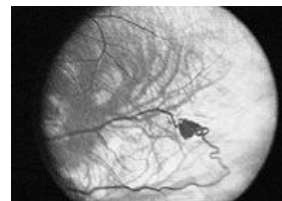
# Syndrom von Hippel-Lindau

**Syndrom von Hippel-Lindau** je dědičné onemocnění AD, při kterém dochází k mutaci **VHL genu** (3p 25). Produkt genu VHL, *VHL protein*, váže HIF (hypoxia-inducible factor) faktory.

## Klinický obraz

 Podrobnější informace naleznete na stránce *Spinální nádory*.

Zahrnuje tvorbu **angiofibromů** a **hemangioblastomů** v sítnici a mozečku. Časté jsou i feochromocytomy a fibromy kůže. U cca 2/3 postižených jsou přítomné cysty, objevují se v ledvinách, pankreatu a nadvarleti. Je také výrazně zvýšené riziko vzniku časného renálního karcinomu.



Angiogram s hemangioblastomem

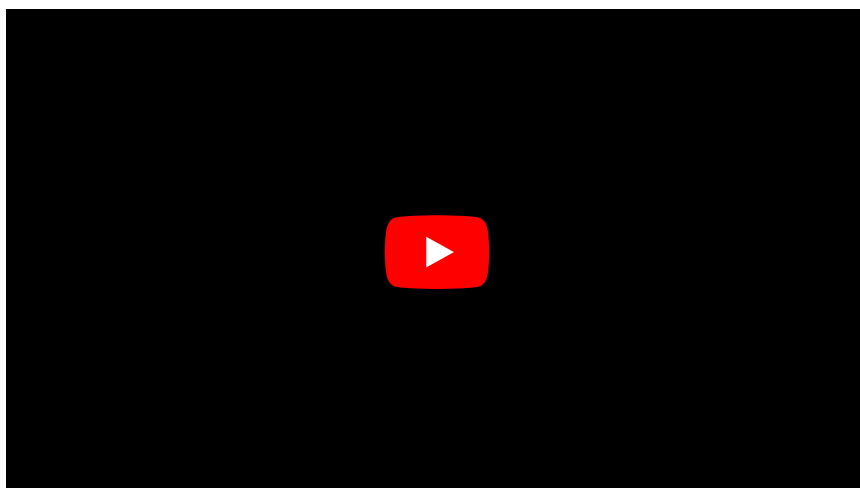
## Diagnostika

Nejlépe MRI s kontrastem Gadolinium. Nález hemangioblastomu v mozečku jako cysta s hyperdenzním nádorovým uzlíkem. USG ledvin, pankreatu. Polyglobulie při ektopické produkci erytropoetinu.

## Léčba

Terapie je chirurgická, zahrnuje odstranění nádorů a sledování pacienta. Cystický hemangioblastom v mozečku je indikace k urgentní operaci. Může dojít ke konu, akutní occipitální herniaci, a do pár minut ke smrti. Nutno vypustit cystu a exstirpovat nádorový uzlík.

## Souhrnné video



## Odkazy

### Související články

- Polycystická choroba ledvin
- Spinální nádory

### Použitá literatura

- MUDR SOBOTKA, Roman. *Cystická onemocnění ledvin* [přednáška k předmětu Urologie, obor Všeobecní lékařství, 1.LF UK Univerzita Karlova v Praze]. Praha. 2013.