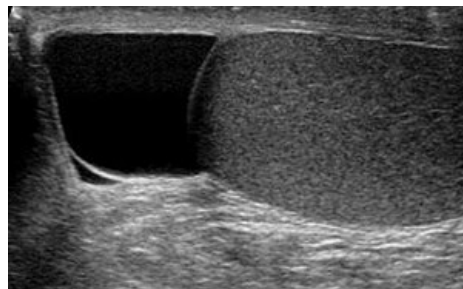


Spermatokéla

Spermatokéla je benigní nebolestivý cystický útvar, který je vyplněný **spermatickou tekutinou a může obsahovat také spermie**. Obvykle se nalézá nad nebo za varletem, od varlete je však palpačně oddělený. Spermatokéla se vyskytuje u mužů v každém věku, velikost je obvykle do 10 mm, ale některé mohou být i podstatně větší. Příčina vzniku není jasná, předpokládá se, že vzniká rozšířením tubulů s následnou retencí tekutiny.

Klinický obraz

Ve většině případů je spermatokéla **asymptomatická**, může být odhalena při palpačním vyšetření. Větší útvar může způsobovat pocit tíhy a tlaku ve skrotu, pacienti si spermatokélu většího rozměru mohou i sami vyhmatat.



Ultrazvukové zobrazení spermatokély: varle je homogenně echogenní, tekutina ve spermatokéle anechogenní (černá)

Diagnostika a diferenciální diagnostika

Základem diagnostiky je anamnéza. Ptáme se pacienta na délku trvání, zajímá nás, jestli útvar vznikl v souvislosti se zánětem či s traumatem. Skrotum vyšetříme palpačně vestoje i vleže, nalézáme hmatný útvar. K potvrzení spermatokély využíváme **ultrazvukové vyšetření**.

V **diferenciální diagnostice** musíme odlišit **hydrokélu**, **varikokélu** a **nádorové onemocnění** v oblasti varlete či nadvarlete. Pro tumorózní nález svědčí tvrdost varlete, čím více je útvar elastický, tím je větší pravděpodobnost, že se jedná o spermatokélu. Na onkologický původ máme větší podezření u mužů mladšího věku, u nichž je incidence tumorů varlete vyšší. Bolestivost není typickým příznakem ani pro tumor, ani pro spermatokélu.

Dále nám v odlišení pomohou i nádorové markery – nabíráme **alfafetoprotein**, **β -hCG**, dále nás zajímá i hodnota **laktátdehydrogenázy** (sérová koncentrace LDH je vhodná pro monitorování růstu i regrese různých malignit) ^[1].

Terapie

V terapii volíme mezi konzervativním a operačním řešením. U asymptomatických pacientů s menší spermatokélou obvykle nález jen sledujeme. Aspirace obsahu cysty je možná, ale tekutina se obvykle po čase opět doplní.

Symptomatické spermatokély jsou indikovány k operačnímu řešení, provádíme prostou **enukleaci ze skrotálníhoho přístupu**. Zákrok probíhá v celkové nebo spinální anestezii a trvá přibližně třicet minut. Po otevření obalů varlete odstraňujeme celý cystický útvar. ^[2].

U infertilních mužů s azoospermii volíme terapii individuálně. Obsah spermatokély totiž může být posledním možným zdrojem spermií, které bychom mohli získat k metodám asistované reprodukce.

Hlavními komplikacemi operačních zákroků je atrofie varlat a recidiva spermatokély.

Odkazy

Související články

- Hydrokéla
- Varikokéla

Reference

- ABRAHÁMOVÁ, Jitka. Nádory varlat. *Postgraduální medicína* [online]. 2003, roč. 5, vol. 6, s. 599-615, dostupné také z <<https://zdravi.euro.cz/clanek/postgradualni-medicina/nadory-varlat-156493>>.
- . *Operace hydrokely/spermatokely : Informovaný souhlas pacienta s výkonem* [online] . Fakultní nemocnice Ostrava, 2013. 2 s. Dostupné také z <https://www.fno.cz/documents/informovane-souhlas/Operace_hydrokely_spermatokely_IS_r02.pdf>.

Použitá literatura

- HANUŠ, Tomáš a Petr MACEK, et al. *Urologie pro mediky*. 1. vydání. 2015. 305 s. s. 214. ISBN 9788024630083.
- Doporučené postupy pro praktické lékaře. *Hydrokéla, varikokéla, spermatokéla*. 2002. s. 2-3. Dostupné také z URL <www.cls.cz/dokumenty2/os/t178.rtf>.

