

Schatzkiho prstenec

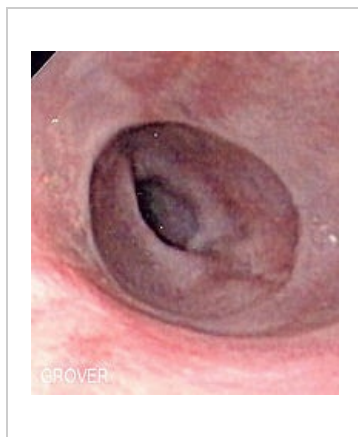
Schatzkiho prstenec je slizniční prstencovitá prominence, lokalizovaná v terminálním jícnu (pažeráku) na přechodu dlaždicového a cylindrického epitelu.

Komplikace

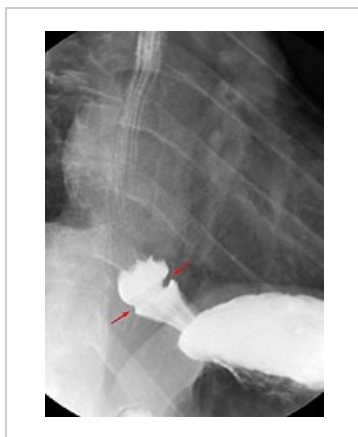
U pacientů může být příčinou intermitentní dysfagie či spolu se spazmem příčinou akutní obstrukce.

Terapie

Terapie není nutná (řádné žvýkání potravy je dostačující).



Endoskopie



RTG s kontrastní látkou

Odkazy

Související články

- Dysfagie

Zdroj

- KLENER, Pavel, et al. *Vnitřní lékařství*. 3. vydání. Praha : Galén, 2006. 1158 s. ISBN 80-7262-431-8.