

Rychle progredující glomerulonefritida

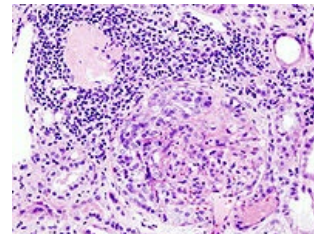
Označujeme tak glomerulonefritidy, které rychle progredují do renální insuficience, a to v průběhu týdnů až dnů. U dětí jsou extrémně vzácné, většina pacientů patří k adolescentům.

Etiopatogeneze

Etiologicky může být RPGN primární, tj. bez přítomnosti jiné renální nebo systémové nemoci nebo sekundární, tj. v průběhu jiných primárních glomerulopatií nebo systémové nemoci.

Podle mechanismu vzniku rozlišujeme 3 typy RPGN

- Typ I = **antirenální**, s přítomností **protilátek proti GBM**;
 - protilátky rychle destruuují stěnu kapilár glomerulu;
 - v patogeneze se významně zúčastňují i genetické faktory a etiologičtí činitelé vyvolají RPGN jen u predisponovaných jedinců.
- Typ II = **imunokomplexový**, s vysokou koncentrací imunokomplexů;
 - imunokomplexová etiopatogeneze je nejčastější.
- Typ III = **pauciimunní**, nedá se jednoznačně prokázat aktivace imunitních mechanismů;
 - jde vlastně o obraz renální vaskulitidy, kdy v ledvinách nezjistíme žádná imunitní depozita.



Histologie u ANCA pozitivní glomerulonefritidy.

Podle přítomnosti autoprotilátek a imunoflorescenčního nálezu v bioptickém materiálu

- Typ I = ANCA asociovanou renální vaskulitidu
 - nález protilátek proti cytoplasmě neutrofilních leukocytů při negativitě či jen slabé pozitivitě imunoflorescenčního nálezu (pauciimunitní GN)
- Typ II = GN s pozitivním nálezem protilátek proti GBM – anti GBM nefritida
 - Goodpastureův syndrom – lineární imunofluorescence způsobená vazbou protilátek na GBM
- Typ III = Imunokomplexová RPGN
 - IgA nefropatie – s typicky granulární imunoflorescencí

Patologická anatomie

Všechny 3 mechanismy vedou k jediné morfologické formě – extrakapilární proliferativní GN, i když se navzájem liší imunofluorescenčním obrazem. Při extrakapilární GN dochází k vyplnění Bowmanova prostoru proliferujícími epitelovými buňkami (podocyty a buňkami Bowmanova prostoru). V oblasti proliferace se vždy prokáže fibrin, který dokazuje lokální aktivaci hemokoagulačních mechanismů.

Klinický obraz

- Od začátku charakteristický svým těžkým průběhem;
- u části nemocných předchází 4–6 týdnů chřipce podobné onemocnění;
- vlastní nemoc začíná náhle jako **akutní nefritický syndrom s makroskopickou hematurií, oligoanurií a hypertenzí**;
- systémové příznaky (artralgie, Raynaudův fenomén, purpura) jsou u dětí vzácnější.

Laboratoř

- **Změny v KO** – anémie s nálezem schistocytů, mírné projevy hemolýzy, trombocytopenie;
- **změny v elektroforese sérových bílkovin** – hypergamaglobulinemie, zvýšení alfa-2-globulinů a beta-globulinů;
- **obraz renální insuficience** – pokles GF, zvýšení urey, kreatininu, fosforu a kalia, hyponatremie, oligurie;
- **močový nález** – erytrocyturie, erytrocytární válce, proteinurie (ev. až nefrotického charakteru);
- **metabolická acidóza**.
- Specifické nálezy:
 - pro **typ I** je charakteristická pozitivita protilátek proti GBM;
 - pro **typ II** vysoká hladina cirkulujících imunokomplexů, pokles C3 a C4 složky komplementu, zvýšená koncentrace kryoglobulinů;
 - u **typu III** můžeme prokázat protilátky proti cytoplasmě neutrofilních leukocytů ANCA.
- **c-ANCA** jsou protilátky namířené proti proteináze-3 v cytoplasmě neutrofilů (nacházíme je u Wegenerovy granulomatózy);
- **p-ANCA** jsou protilátky proti myeloperoxidáze (nacházíme je u mikroskopické polyangiitidy).

Diagnosa

Opírá se o nález akutního nefritického syndromu a renální insuficience. Nezbytné je provedení renální biopsie s nálezem extrakapilární glomerulonefritidy a příslušný imunofluorescenční nález. Typická je lineární imunofluorescence GBM v IgG.

Terapie

- Pulsy methylprednisolonu 10–30 mg/kg, max. 1 g/d i.v. v krátkých infúzích, následně terapie prednisonem 1–2 mg/kg;
- imunosupresiva: cyklofosfamid 2–3 mg/kg/d, chlorambucil 0,15 mg/kg/d nebo cyklosporin A 5–5,5 mg/kg/d;
- plazmaferéza;
 - je dnes *therapy of choice*;
 - odstraňuje ze séra protilátky anti-GBM, vysoké koncentrace imunokomplexů, komplement, koagulační faktory a trombocyty;
- antikoagulancia: heparin;
- antiagregancia: dipyridamol, tiklopidin;
- transplantace Tx ledvin
 - po Tx ledvin recidivuje typ I ve štěpu s frekvencí 10–30 % – Tx se doporučuje až po víceměsíční imunosupresivní a hemodialyzační léčbě s vymizením protilátek anti-GBM.

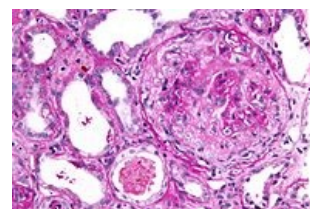
Prognóza

Prognóza RPGN je velmi závažná.

Goodpasture syndrom

 Podrobnější informace naleznete na stránce [Goodpastureův syndrom](#).

Protilátky se váží nejen na bazální membránu glomerulárních kapilár, ale i na bazální membrány plicních kapilár. Při vzniku se předpokládá i účast celkových toxických faktorů (zejména nikotinismus) na geneticky determinovaném terénu. Laboratorní nálezy a diagnosa je identická s I. typem RPGN, tj. typ **antirenální**, s přítomností **protilátek proti GBM**. Cirkující protilátky IgG anti-GBM lze prokázat a titer je ukazatelem závažnosti nefritidy.



Histologie u anti-GBM glomerulonefritidy.

Klinika

Charakteristická je hematurie, hemoptýza, kašel, dušnost a rychlý rozvoj renální insuficience. Velmi rychle směřuje do terminálního selhání ledvin. Plicní příznaky obvykle předcházejí renálnímu poškození. Krvácení do plic, hemoptýza a dušnost. Krvácení do alveolů se projevuje na RTG snímku plic ve formě difuzních obláčkových stínů, lokalizovaných bilaterálně a splývajících v hledech. Pacient má restriktivní poruchu ventilace. Ve sputu prokazujeme siderofágy a nemoc často vyústí do obrazu idiopatické plicní hemosiderózy. Renální léze charakterizují mikroskopická hematurie, malá proteinurie s rychlou progresí do renálního selhání. Oligourie.

Terapie

Největší uplatnění má plazmaferéza s odstráněním IgG anti-GBM protilátek a zastavit poškozování cílových orgánů. Léčebný protokol zahrnuje léčbu kortikosteroidy, cyklofosfamidem po dobu alespoň 3 měsíců.

Odkazy

Související články

- Akutní glomerulonefritida
- Akutní selhání ledvin

Zdroj

- HAVRÁNEK, Jiří: *Rychle progredující glomerulonefritida*.