

Revmatoidní artritida

Revmatoidní artritida (*polyarthritis progressiva primaria chronica*) je chronický zánět charakterizovaný **synoviální hypertrofií s infiltrací zánětlivými buňkami, destrukcí kloubní chrupavky a dekalifikací kosti** (osteoporóza). Pro revmatoidní artritidu je charakteristická tvorba protilátek (RF – revmatoidní faktor, ANF – antinukleární faktory) a proteinů akutní fáze. *Klinicky* lze revmatoidní artritidu popsat jako **symetrickou polyartritidu**, která *predilekčně* postihuje **drobné klouby ruky a klouby radiokarpální**, s prodlouženou ranní ztuhlostí.

Výskyt

Revmatoidní artritida je 2–3× častější u žen. Příznaky se rozvíjejí nejčastěji mezi 20. a 40. rokem věku. Existuje však i *juvenilní revmatoidní artritida*, která postihuje především velké klouby.

Etiologie

Revmatoidní artritida je **autoimunitní zánět**, který je často spojen s imunofenotypem HLA-DR₄ či DR₁. Předpokládá se, že iniciátor je prozatím neznámý mikrobiální patogen (uvažuje se o EBV, retrovirech, parvovirech, borreliích atd.). Proti jakému antigenu je autoimunitní reakce zaměřena, se přesně neví – patrně proti *kolagenu typu II* nebo proti *chrupavkovému glykoproteinu 39* (váže se na DR₄). U 80 % pacientů se vyskytuje **revmatoidní faktor**, tj. protilátky proti F_c fragmentu IgG.

Patologicko-anatomické změny

První změny jsou na synovii, pak v tekutině, na chrupavce a nakonec i paraartikulárně. Nejprve vzniká serofibrinózní nitrokloubní zánět, pak se vytváří **panus**. Panus je klkovitě zbytnělá synoviální membrána, ve které nadměrně proliferuje vazivo a cévy. Pokrývá kloubní chrupavku, čímž ji oddělí od vyživující synoviální tekutiny. V důsledku toho zanikají chondrocyty a postupně dochází k erozi subchondrální kostní hmoty. Pokud se spojí panus prorůstající z protilehlých stran kloubu, může se dále fibroticky měnit, osifikovat a nakonec dojde k ankyloze.

Dalším morfologickým projevem revmatoidní artritidy jsou **revmatické uzlíky**, které vznikají zejména v podkoží. Histologicky se skládají ze tří vrstev:

- centrálně je nekrotická tkáň,
- kolem ní je vrstva palisádovitých fibroblastů a mnohojaderných buněk,
- periferně je vrstva chronického zánětu.

Klinický obraz

Postižení kloubů

Symetrická polyartritida

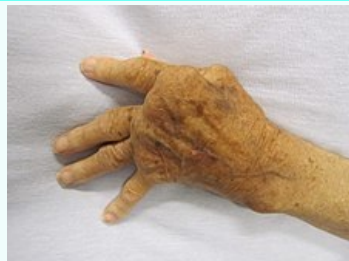Zpočátku postižení kloubů ruky (začíná *od periferie* → proximální interfalangeální → „lahvovité prsty“; metakarpofalangeální; radiokarpální). Většinou nepostihuje distální interfalangeální. Později je typická ulnární deviace prstů ruky, deformity typu **labutí šije** (hyperextenze v proximálním interfalangeálním kloubu a flexe v distálním interfalangeálním kloubu) a deformity typu **knoflíkové dírky** (flexe v proximálním interfalangeálním kloubu a hyperextenze v distálním interfalangeálním kloubu). Klouby jsou bolestivé v klidu, při palpaci a pohybu, objevuje se ranní ztuhlost (rozhýbání trvá déle než hodinu). Na kloubech jsou klasické známky zánětu kromě zarudnutí. V těžších případech může vést chronický zánět až k volární subluxaci zápěstí a ruptuře šlach prstů. Aktivita procesu je kolísavá, často závisí na počasí.

Postižení jednotlivých kloubů

- Postižení loktů – flexní kontraktury.

Revmatoidní artritida

Rheumatoid arthritis

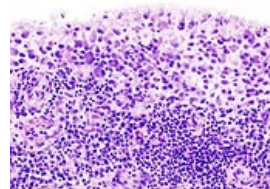


Revmatoidní artritida na rukou

Rizikové faktory ženské pohlaví, genetická predispozice

Klasifikace a odkazy

MKN	M05 (https://mkn10.uzis.cz/prohlizec/M05) – M06 (https://mkn10.uzis.cz/prohlizec/M06)
MeSH ID	D001172 (https://www.medvik.cz/bmc/link.do?id=D001172)
OMIM	180300 (https://omim.org/entry/180300), juvenilní forma 604302 (https://omim.org/entry/604302)
MedlinePlus	000431 (https://medlineplus.gov/ency/article/000431.htm)
Medscape	331715 (https://emedicine.medscape.com/article/331715-overview)



Histologie – postižení kolenního kloubu při revmatoidní artritidě (chronická synovitis)

- Ramenních kloubů – ruptury rotátorové manžety.
- Kyčelní klouby – postiženy méně často.
- Kolenních klouby – úhlové deformity a flexní kontraktury. Tekutina může pronikat do popliteální bursy – Bakerova cysta. Na noze bývají typickým nálezem kladívkovité prsty a hallux valgus.

Páteř

Postižena především v krčním úseku, závažné je postižení atlantoaxiálního kloubu se subluxací (bolesti krku a hlavy, útlak míchy). Komplikací subluxace může být i náhlá smrt. **⚠ Před každou operací s intubací je při podezření na atlantoaxiální subluxaci nutné provést rentgenový snímek.**

Postižení temporomandibulárního kloubu

Působí bolesti při žvýkání.

Průběh nemoci

Jsou **3 typy průběhu nemoci**:

1. monocyklický – jeden cyklus nemoci následovaný remisí trvající více než 1 rok;
2. polycyklický – pozvolně progredující průběh s epizodami nekompletních remisí (nejčastější);
3. progredující – trvalá progresse bez remisí.

Mimokloubní postižení

Onemocnění může být provázeno **mimokloubními postiženími**:

- revmatické uzly (v podkoží, především nad lokty a nad proximální hranou ulny), většinou vícečetné, obvykle na pohmat bolestivé noduly, až několik cm veliké;
- tendosynovitida (hlavně v oblasti rukou, ruptury šlach s rozvojem deformit – labutí šíje, knoflíková dírka);
- osteoporóza (zpočátku periartikulární, později difúzní – patologické fraktury);
- sekundární amyloidóza (AA, zejména poškození ledvin);
- hematologické abnormality (hlavně anémie, trombocytóza);
- oční postižení (iritida, iridocyklitida, keratokonjunktivitida);
- postižení kůže, srdce, cév, nervů, plic apod.

Diagnostika

Laboratorní nález

- **Zánětlivé markery** (↑ FW, CRP).
- **Protilátky**:
 - revmatoidní faktor (RF) – protilátka (většinou IgM) proti Fc fragmentům IgG, průkaz latex-fixčním testem;
 - anti-CCP – protilátka proti cyklickému citrulinovanému peptidu, jsou pro RA specifitější než revmatoidní faktory;
 - APF – antiperinukleární faktory;
 - ANF – antinukleární faktory.
- **Punktát** (biochemicky RF, vysoký obsah polymorfonukleárních buněk).

RTG změny

1. *Časné* – zduření měkkých tkání v blízkosti kloubů, periartikulární osteoporóza, marginální eroze kosti.
2. *Pozdní* – zúžení kloubní štěrbiny, difúzní osteoporóza, deformity, kostěná ankylóza.

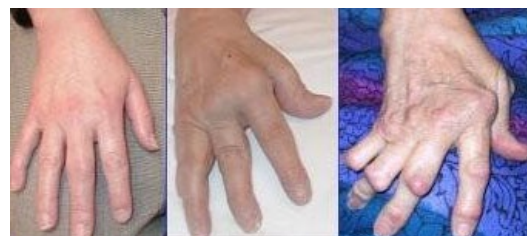Pro hodnocení RTG snímků byla zavedena čtyři stadia dle Steinbrockera.

Stadium	Charakteristika
Stadium I	periartikulární osteoporóza, žádné destrukce
Stadium II	mírné známky destrukce, bez deformit
Stadium III	destrukce chrupavky a kosti, deformity
Stadium IV	fibrózní nebo kostěná ankylóza

Dále se v diagnostice může použít **scintigrafie** (ukáže distribuci postižení v jednotlivých kloubech).

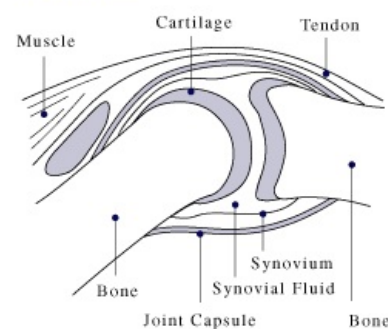
Kritéria pro stanovení diagnózy

Pro diagnózu revmatoidní artritidy je důležitá přítomnost 4 ze 7 kritérií:

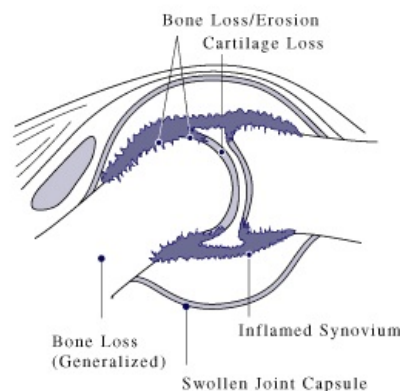


Revmatoidní artritida. Postižení kloubů ruky – ulnární deviace. Obrázek vpravo – revmatoidní uzly nad klouby 3.-5. prstu

Normal Joint



Joint Affected by Rheumatoid Arthritis



Zdravý kloub a kloub postižený revmatoidní artritidou

1. ranní ztuhlost;
2. artritida 3 nebo více oblastí;
3. artritida kloubů ruky (RC, MCP, PIP);
4. symetrická artritida;
5. revmatoidní uzly;
6. revmatoidní faktor (RF);
7. RTG změny.

Léčba

Režimová opatření

V akutním stadiu klid na lůžku, prevence kontraktur, antalgické dlahy atd.

Fyzikální léčba a rehabilitace

Udržování rozsahů pohybů v kloubu, zabránění ochabnutí svalů.

Farmakoterapie






Základ farmakologické léčby tvoří léky modifikující průběh choroby (DMARDs = *disease modifying antirheumatic drugs*).

Léky modifikující průběh choroby (DMARDs)










Patří sem dvě skupiny léků:

1. konvenční,
2. biologická léčba.






Konvenční léky

- metotrexát  – nejčastěji užívaný lék, lék první volby,
- leflunomid  – inhibitor pyrimidinových nukleotidů, má účinky podobné metotrexátu,
- sulfasalazin ,
- hydroxychlorochin  a chlorochin  – mají nejslabší účinek.

Biologická léčba

- TNFα inhibitory – etanercept , infliximab , adalimumab , golimumab , certolizumab pegol 
- rituximab  – chimérická monoklonální protilátka proti CD20 molekule,
- abatacept  – blokuje aktivaci T-lymfocyty prostřednictvím blokady kostimulačního signálu,
- tocilizumab  – protilátka proti receptoru pro IL-6,
- anakinra  – antagonist IL-1 receptoru.

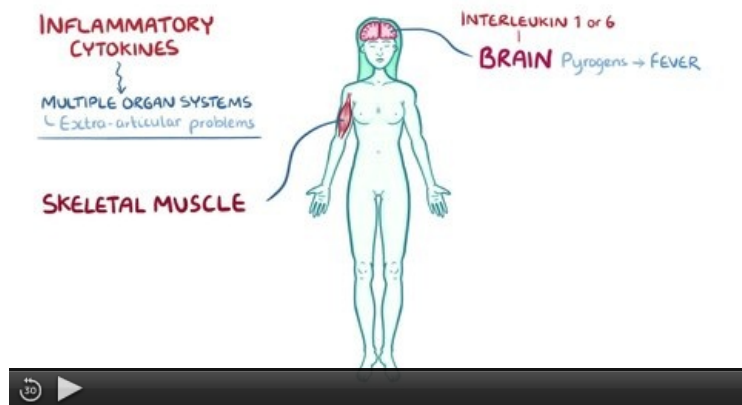
Další léky

- nesteroidní antirevmatika a analgetika – pouze symptomatické léky – inhibitory COX₁ – diclofenac , indometacin , selektivní inhibitory COX₂ – nimesulid , *koxiby*;
- kortikoidy – celkově (prednison ) nebo intraartikulárně (triamcinolon ) – pro překlenutí období do začátku účinku DMARDs.

Chirurgická léčba

- synovektomie (možná i radiační aplikací izotopu ytria do kloubu);
- totální endoprotéza;
- artrodéza (fixace kloubu ve výhodné poloze, odstranění bolesti, nejčastěji radiokarpální oblast).

Souhrnné video



Video v angličtině, definice, patogeneze, příznaky, komplikace, léčba.

Odkazy

Související články

- Ankylozující spondylartritida
- Juvenilní idiopatická artritida
- Revmatická ruka
- Revmatoidní artritida/kazuistika
- Feltyho syndrom
- Revmatoidní artritida (preparát)

Převzato z

- BENEŠ, Jiří. *Studijní materiály* [online]. [cit. 2011]. <<http://jirben2.chytrak.cz/>>.

Použitá literatura

- ČEŠKA, Richard, et al. *Interna*. 2., aktualizované vydání vydání. Triton, 2015. s. 909. ISBN 9788073878856.
- BEDNÁŘ, Blahoslav, et al. *Učebnice patologické anatomie*. 2. vydání. Praha : Avicenum, 1975. 760 s.
- ŠTORK, Jiří, et al. *Dermatovenerologie*. 1. vydání. Praha : Galén, Karolinum, 2008. 502 s. s. 238. ISBN 978-80-7262-371-6.