

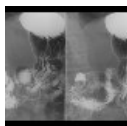
Radiodiagnostické vyšetření jícnu a žaludku

Skiagrafie

Jícen lze na prostém snímku zobrazit pouze, je-li patologicky změněn.

- Při objemné **hiátové hernii** se může zobrazit v srdečním stínu oválný útvar s hladinkou,
- zobrazit lze i výrazně rozšířený jícen se zbytky potravy při **achalázii**.
- Při perforaci jícnu dochází ke vzniku **pneumomediastina**, které vytváří dvojí konturu na jeho okraji, či pneumocolum.
- Objemná žaludeční bublina s hladinou se zobrazuje při **distenzi** žaludku.

Skioskopie



RTG žaludku: ulcer bulbi duodeni (<http://atlas.mudr.org/Case-images-Duodenal-bulb-ulcer-733>)

Ačkoliv skioskopii z části nahrazuje endoskopické vyšetření, má stále své spektrum indikací.

- **Polykací akt a RTG jícnu:** RTG vyšetření jícnu baryovou kontrastní látkou za skioskopické kontroly. Prokázat lze např. divertikl, hiátovou hernii, svůj charakteristický obraz mívají i jícnové varixy, refluxní ezofagitida. RTG jícnu je stěžejním vyšetřením u tumorosních stenóz při plánování intervenční léčby – zavedení jícnového stentu.
- **RTG jícnu vodnou kontrastní látkou:** je indikováno např. při pooperačních stavech pro vyloučení netěsnosti anastomosy a posouzení její průchodnosti, hodnocení je však orientační. Toto vyšetření je indikováno i při podezření na uvážnutí sousta v jícnu (např. rybí kost), zde se navíc podává vatička namočená v kontrastní látce, která se může v místě uvážnutí sousta zachytit.
- **RTG žaludku:** vyšetření téměř zcela nahrazeno endoskopií. Hodnotit lze například rozsah tumorosní infiltrace, vředy.
- **Videofluoroskopie:** speciální vyšetření u poruch polykání, kdy se polykací akt zaznamená s vysokým časovým rozlišením (20 fps) k funkčnímu hodnocení jednotlivých fází polykacího aktu.

Ultrasonografie

Ultrasonograficky lze zobrazit část krčního jícnu nalevo za štítnou žlázou. Dále lze zobrazit žaludek, zde je však velmi omezené hodnocení: zadní stěna nemusí být pro náplň zcela zobrazitelná. Na USG lze zobrazit i gastroezofageální reflux u novorozenců a kojenců, ale použití této metody se však v současnosti nedoporučuje pro její nízkou specifitu.^[1]

Endoskopická ultrasonografie

EUS má velmi dobré rozlišení pro patologie na sliznici jícnu, žaludku, duodena a přilehlého okolí (pankreas, uzliny).

Výpočetní tomografie (CT)

CT jícnu se provádí nejčastěji při stagingu tumorů. Pacient těsně před spuštěním vyšetření polkne doušek kontrastní látky, aby se dobře zobrazilo lumen. CT žaludku se provádí po perorálním příjmu 500–1000 ml vody, který zajistí jeho dobrou distenzi.

Angiografie

Angiografické vyšetření je obvykle indikováno s výhledem intervenčního výkonu při stavění krvácení, kde selhala endoskopie a při vysokém riziku operačního výkonu.

Odkazy

Související články

- Radiodiagnostické vyšetření tenkého střeva
- Radiodiagnostické vyšetření tlustého střeva

Reference

1. VANDENPLAS, Yvan a Colin D RUDOLPH, et al. Pediatric gastroesophageal reflux clinical practice guidelines: joint recommendations of the North American Society for Pediatric Gastroenterology, Hepatology, and

Externí odkazy

■ Obrázky k tématu na atlas.mudr.org:

- Karcinom jícnu: RTG jícnu a CT (<http://atlas.mudr.org/Case-images-Carcinoma-of-oesophagus-tumorous-stenosis-464>)
- Achalázie jícnu: RTG jícnu (<http://atlas.mudr.org/Case-images-Achalasia-of-Oesophagus-13>)
- Hiátová hernie: RTG jícnu (<http://atlas.mudr.org/Case-images-Achalasia-of-Oesophagus-13>)
- Karcinom střední části jícnu: CT a RTG jícnu (<http://atlas.mudr.org/Case-images-Carcinoma-of-oesophagus-middle-third-bifurcation-stent-454>)
- Hiátová hernie na RTG hrudníku (<http://atlas.mudr.org/Case-images-Hiatal-hernia-chest-radiograph-345>)
- Masivní laryngeální dysfágie: RTG jícnu a polykací akt (<http://atlas.mudr.org/Case-images-Massive-aspiration-laryngeal-dysphagia-tracheostomy-374>)
- Perforace jícnu: CT (<http://atlas.mudr.org/Case-images-Perforation-of-oesophagus-pneumomediastinum-393>)