

Pooperační komplikace gastrointestinální

Velmi častým pooperačním jevem jsou funkční poruchy gastrointestinálního traktu. Je pro ně charakteristické zvýšené **dráždění sympatiku** a zvýšená hladina katecholaminů v krvi. Zástava odchodu plynů s přechodnou střevní parézou a zvracení se považují za běžnou reakci organismu v prvních **24 hodinách** po operaci. Mezi základní pooperační komplikace patří akutní dilatace žaludku, eroze a vředy, ileus a zánět příušní žlázy.

Akutní dilatace žaludku

Akutní dilatace žaludku (**ektáze žaludku**) – stav neprůchodnosti horní části trávicí trubice, při které dochází k dilataci a přeplnění žaludku a někdy také duodena. V afunkční části se hromadí zbytky potravy, žaludeční šťáva, pankreatická šťáva, duodenální sekret a žluč. Tento obsah vede k rozšíření žaludku. Stěna žaludku může být poškozena chemicky také enzymaticky obsahem žaludku, tímto způsobem je umožněn přestup mikrobů do krve s následnou bakterémií. K důsledkům poškození sliznice žaludku patří také vznik erozí až vředů s následným možným krvácením. Obsah takového žaludku je zelenohnědý, v případě krvácení hemoragický, kysele zapáchající.

Ektáze žaludku se projevuje bolestí v nadbřišku, tlakem v nadbřišku, nevolností, zástavou plynů, pocity na zvracení a nakonec opakovaným zvracením velkého obsahu. Klesá diuréza, pacient je neklidný a trpí tachykardií. Fyzikálními vyšetřovacími metodami, jako je poklep a pohmat, můžeme prokázat zvětšení žaludku.

Léčba je založená na odstranění obsahu žaludku nazogastrickou sondou. Důležitá je náhrada tekutin a iontů parenterální cestou. Účinné a používané jsou také výplachy žaludku fyziologickým roztokem.

Eroze a vředy

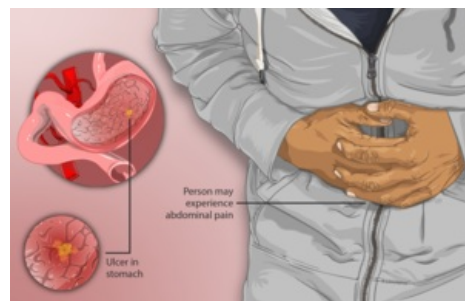
Kromě žaludku se vyskytují také v duodenu, jícnu a tenkém střevě. Vyskytují se vždy pouze na sliznici. Příčinou jejich vzniku bývá také zvýšená kyselost nebo dlouhodobě zavedená sonda v trávicí trubici. Jsou nebezpečné hlavně kvůli krvácení a perforaci.

Léčba je zaměřená na odstranění příčiny stresové reakce organismu, tyto léze se po odstranění této příčiny velmi rychle spontánně vyhojí. Vhodné je současné podávání antacid, H₂-blokátorů a β-adrenolytik.

Ileus

Zástava střevní peristaltiky vede k **nahromadění plynného i tekutého** obsahu provázeného mnohými příznaky. Jedním z nich je vytlačení bránice s útlakem dýchacích cest, poruchami dýchání (povrchové a zrychlené dýchání), popřípadě tachykardií. Úprava střevní peristaltiky za fyziologických podmínek po operaci přijde do 3 dní.

Existuje několik typů ileů: **ileus neurogenní** (paralytický, spastický), **cévní** (podmíněný uzávěrem mezenterální cévy – akutní, chronický) a ileus **mechanický** (buď prostý – způsobený uzávěrem střevního lumen nebo ileus způsobený mechanickou překážkou střeva, se kterým je zároveň stlačeno mezenterium s cévami a nervy).



Žaludeční vřed

Paralytický ileus

Paralytický ileus patří do skupiny neurogenních ileů. Jeho příčinou je porucha rovnováhy mezi aktivitou sympatiku a parasympatiku. Mezi příznaky patří porucha dýchání, pocit plnosti, zvracení, nebolestivé a zvětšené břicho bez slyšitelné peristaltiky. V dalším stádiu nacházíme dehydrataci, rozvrat ABR, oligurii až anurii a intoxikaci organismu, tyto příznaky jsou bez léčby smrtelné. V diagnostice se používají RTG snímky, na kterých jsou viditelné hydroaerické fenomény (hladiny), nacházející se hlavně v tenkém střevě.

Při léčbě je nutné vyprázdnit obsah střeva pomocí sondy (Millerova-Abbotova sonda), která se zavede až do duodena a náhrada ztracených tekutin a minerálů. V podpoře střevní činnosti se často používá klyzma nebo lokální Priessnitzovy obklady. Při neúspěchu této léčby se používá střevní stomie.

Mechanický ileus

Mechanická překážka nejčastěji vzniká srůstem střevních kliček mezi sebou, s omentem, peritoneem nebo jiným orgánem nacházejícím se v břišní dutině. Mechanická překážka může být vnější (nádor, absces, srůsty), ve stěně střeva (hematom) nebo v lumen střeva (stolice, cizí tělesa, parazité). Pokud je překážka umístěna v horní části střeva, hovoříme o „vysokém ileu“, pokud je umístěna v tlustém střevě, analogicky hovoříme o „nízkém ileu“. O strangulačním ileu hovoříme v případě, kdy se k mechanické překážce připojí také porucha cévního zásobení. Ileus způsobený obstrukcí střeva se nazývá obturační ileus a ileus způsobený srůsty bez poruchy cévního zásobení se nazývá adhezivní ileus.

Tato forma ileu je provázená silnou bolestí v podobě křečí, které přichází v intervalech a jsou provázeny výraznou peristaltikou nad místem překážky. Touto peristaltikou se organismus snaží posunout překážku. Jakmile zároveň nastane mechanický útlak cév a nervů, vzniká intenzivní bolest se známkami šokového stavu. Nejčastěji se vyskytuje hypovolemický šok, který vzniká kvůli přítomnosti „třetího prostoru“, tento prostor je tvořen tekutinou nahromaděnou nad překážkou. Postupně dochází k ischemii a perforaci střeva. Velmi často vzniká porucha ABR – při vysokém ileu v důsledku zvracení vzniká alkalóza, při nízkém ileu ze ztráty Na⁺ do třetího prostoru vzniká acidóza.

Léčba je založena na úpravě **ABR** a v chirurgickém **odstranění překážky**.

Atonie žaludku

Atonie žaludku je paralýza horní části trávicího traktu, kdy dochází k distenzi a přeplnění žaludku (při otevřeném a ochrnutém pyloru – nejde o pylorospasmus). Vzniká porucha vagové (motorické) inervace se zachovalou sekreční funkcí (denně se tvoří 2 – 2,5 litru žaludeční šťávy, dále se také tvoří duodenální sekret a pankreatická šťáva. Následně dochází k hromadění šťáv a dilataci, která následně vede k hypoxii, která pacienta ohrožuje ischemií či snadnějším vstupem patogenů.

Klinicky pozorujeme tlaky a vzednutí v epigastriu, zvracení velkého množství obsahu (zelenavého až hemoragického – při vzniku krvácivých vředů z poškozené tkáně) a známky hypovolemie (oligurie, tachykardie, hypotenze).

Léčba: dekomprese zavedením NGS, rehydratace, suplementace iontů, prokinetika, méně parasymptomimetika, při organické překážce její operační řešení (resekce s následnou gastroenteroanastomózou).

Stresový vřed žaludku

Většinou vícečetné eroze či vředy žaludku (v duodenu vzácně) vznikající poruchou perfuze žaludeční stěny v perioperačním období. Stresové vředy se nejčastěji projeví krvácením (perforace stěny vzácná). Většinou se snadno spontánně zhojí.

Parotitida

Zánět příušní žlázy vzniká v souvislosti s nedostatečným p.o. příjmem (snížená tvorba slin), dehydratací a celkovým těžkým stavem. Prevencí je zachování slinění a žvýkání – např. žvýkačkou, medikamentózní podpora slinění. Zánětlivé ložisko může dát vzniku abscesu nebo se infekce může flegmonózně šířit na krk až mozek, což může velmi ohrozit život pacienta. Klinicky pozorujeme bolestivé zduření v příušní krajině, pro bolest nelze otevřít ústa, pacient má vysoké teploty.

Škytavka

Škytavka vzniká nejčastěji reflexně při procesech pod bránicí (příkladem je subfrenický absces). Škytavka může být také způsobená z podrážděním *n. phrenicus* procesy v hrudníku (nazývá se *periferní škytavka*.) *Centrální škytavka* vzniká například při mozkových traumatech, tumorech nebo zánětech (meningitida).

Odkazy

Související články

- Žaludek
- Střevo
- Ileus

Použitá literatura

- ČERNÝ, Ján. *Chirurgia : základy všeobecnej a speciálnej chirurgie*. 3. vydání. Bratislava : Slovak Academic Press, 1998. 0 s. ISBN 8088908248.
- ZEMAN, Miroslav, et al. *Chirurgická propedeutika*. 2. vydání. Praha : Grada, 2000. 524 s. ISBN 80-7169-705-2.