

Pes calcaneovalgus

Pes calcaneovalgus (*hákovitá noha*) je **nejčastější** vrozená vada nohy (tvoří 30–50 %). Je častější u dívek, prvorozených a dětí mladých matek (pevná děložní stěna).

Klinický obraz

Opak deformity equinovarózní. Nožka postavena do polohy maximální dorziflexe hlezna, hřbet nohy někdy přiložen až na přední část bérce, everze nohy. Patní kost ve valgózním postavení. Nad flektovanou částí končetiny jsou patrné hluboké kožní řasy.

Diferenciální diagnóza

- *Talus verticalis* je na rozdíl od pes calcaneovalgus naprosto rigidní, s nohou nelze pohybovat do plantigrádního postavení.
- Meningomyelokéla
- Artrogrypóza

Terapie

Prognóza postižení je velmi dobrá. Léčba je konzervativní, zahajuje se již v porodnici a spočívá v opakovaném převádění nohy do plantární flexe.

Odkazy

Související články

- Vrozené vady končetin
- Arthrogryposis multiplex congenita
- Nepochové vady nohy
- Pes equinovarus congenitus
- Metatarsus varus
- Vrozený strmý talus

Použitá literatura

- DUNGL, P., et al. *Ortopedie*. 1. vydání. Praha : Grada Publishing, 2005. ISBN 80-247-0550-8.
- SOSNA, A., P. VAVŘÍK a M. KRBEC, et al. *Základy ortopedie*. 1. vydání. Praha : Triton, 2001. ISBN 80-7254-202-8.
- KOUDELA, K., et al. *Ortopedie*. 1. vydání. Praha : Karolinum, 2004. ISBN 80-246-0654-2.

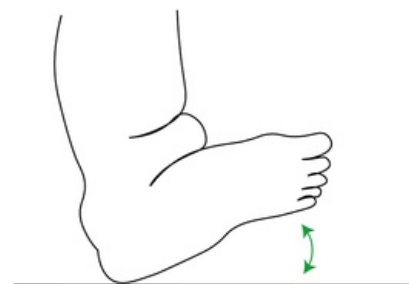


Schéma pes calcaneovalgus, šipka naznačuje, že nohu lze převádět do plantární flexe.