

Parodontální chobot

Parodontální chobot (kapsa) projevem onemocnění parodontu, může se vyskytovat pouze u jednoho zubu. Obvykle jej nacházíme vícečetně v důsledku chronické parodontitidy, která je nejčastější příčinou vzniku chobotů.

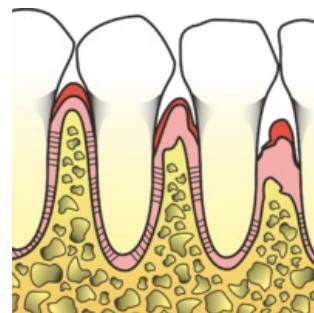
Je charakterizován prohloubením gingiválního sulku podmíněným ztrátou attachmentu v oblasti krčku a kořene zubu. V důsledku čehož se rozšiřuje štěrbinovitý prostor mezi dásní a zubem.

Sondovatelná hloubka chobotu je fyziologická do 3,5 mm. Je-li chobot hlubší, je patologický.

- Povrch kořene v oblasti parodontálního chobotu je pokryt bakteriemi, endotoxiny a pozměněným infikovaným cementem.
- Gingivální stěna chobotu je pokryta nerohovějícím dlaždicobuněčným epitelem, subepiteliální vrstva je infiltrována leukocyty.
- Dno chobotu je tvořeno zúženou vrstvou spojovacího epitelu (oproti zdravému).
- Obsahem chobotu je subgingivální kámen, subgingivální plak, odloučené epitelie, mikroby, leukocyty, hnis, granulační tkáň.

Dělení

- **Pravý parodontální chobot** – vzniká ztrátou attachmentu zubu, je hlubší než 3,5 mm.
- **Nepravý parodontální chobot** – nedochází ke ztrátě attachmentu (vztah dna chobotu k cementosklovinné hranici je fyziologický), hloubka chobotu je dána zbytněním gingivy koronárním směrem. Při sekundární infekci parodontálního chobotu může vzniknout chobot pravý.
 - Hypertrofie gingivy vzniká například po některých lécích (Cyklosporin A, hydatoináty, antiepileptika, dihydropyridinové blokátory Ca^{2+} kanálů – antihypertenziva).



Vznik parodontálního chobotu

Podle hloubky chobotu

- **Supraalveolární** – dno chobotu se nachází nad okrajem alveolární kosti. Nejčastěji u horizontální resorbce kosti.
- **Infraalveolární** – dno chobotu je pod okrajem alveolární kosti. Vertikální resorbce kosti.
- **Hluboké** choboty jsou hlubší, než 5,5 mm.

Diagnostika

- Sondáž.
- Rentgenové vyšetření: OPG, intraorální.

Terapie

- terapie parodontitidy;
- úprava medikace (obvykle nelze) – chirurgické odstranění.

Odkazy

Související články

- Parodontitis

Zdroj

- MAZÁNEK, Jiří a František URBAN, et al. *Stomatologické repetitorium*. 1. vydání. Praha : Grada Publishing a.s, 2003. 456 s. ISBN 80-7169-824-5.
- POLENÍK, Pavel. *Odborná praxe zubního lékaře : komplexní průvodce stomatologií. Část 6*. 1. vydání. Praha : Dashöfer, nakladatelství, 2004. ISBN 80-86229-21-1.