

# Pancreas anulare

**Pancreas anulare** je nejčastější vrozenou anomálií pankreatu. Tenké pruhy pankreatické tkáně zde obepínají sestupné raménko duodena (D2). Histologicky se jedná o normální tkáň.

Nejzávažnější komplikací pancreas anulare je stenóza nebo obstrukce a následná atrézie duodena. Dalšími důsledky mohou být tracheo-ezofageální píštěl či porucha střevní rotace (tzv. malrotace).

Pancreas anulare se často vyskytuje u Downova syndromu.

## Klinický obraz

Klinický obraz se odvíjí od stupně obstrukce duodena. Většinou se obstrukce projeví v novorozeneckém věku (mluvíme o tzv. vysoké obstrukci duodena). V pozdějším věku se prezentuje velmi vzácně. Při významné obstrukci jsou na prostém RTG snímku břicha ve visu patrné dvě vzduchové bubliny, v žaludku a v duodenu, tzv. **double bubble sign**. Pokud je však obstrukce neúplná, tak je patrné malé množství vzduchu v kličkách tenkého i tlustého střeva.

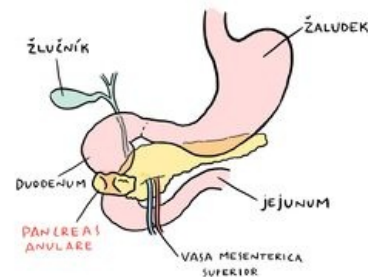
## Odkazy

### Související články

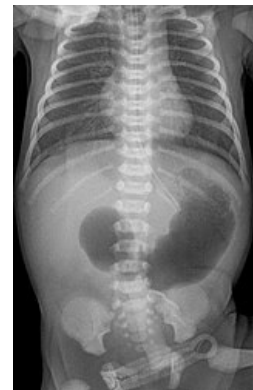- Pankreas
- Vývoj trávicího ústrojí

### Použitá literatura

- ŠNAJDAUF, Jiří a Richard ŠKÁBA. *Dětská chirurgie*. 1. vydání. Praha : Galén, 2005. ISBN 807262329X.
- ETIENNE, Denzil, Alana JOHN a Christine O. MENIAS. Annular pancreas: A review of its molecular embryology, genetic basis and clinical considerations. *Annals of Anatomy - Anatomischer Anzeiger*. 2012, roč. 5, vol. 194, s. 422-428, ISSN 0940-9602. DOI: 10.1016/j.aanat.2012.04.006 (<http://dx.doi.org/10.1016%2Fj.aanat.2012.04.006>).



Pancreas anulare



Pancreas anulare na RTG břicha