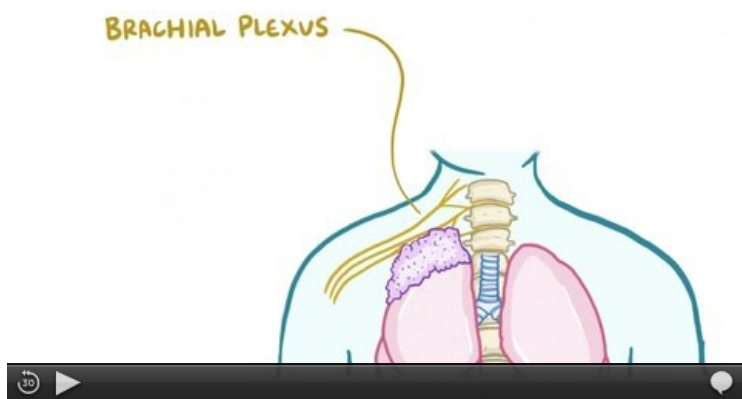


Pancoastův tumor

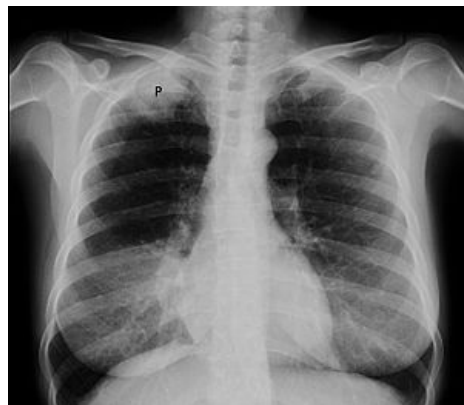Pancoastův tumor je forma periferního bronchogenního karcinomu, který prorůstá z plicního hrotu do retroklavikulárního prostoru, kde může postihovat nervové pleteně.

Typickými příznaky jsou

- bolesti horní končetiny a ramene postižené strany a
- Claude Bernardův-Hornerův syndrom (Hornerova trias).



Vídeo v angličtině, definice, patogeneze, příznaky, komplikace, léčba.



Pancoastův nádor

Odkazy

Související články

- Nádory plic
- Bronchogenní karcinom

Zdroj

- KLENER, Pavel, et al. *Propedeutika ve vnitřním lékařství*. 3, přepracované vydání. Praha : Galén, 2009. 338 s. ISBN 978-80-7262-643-4.