

Palatum

Palatum – patro je horizontální přepážka oddělující ústní dutinu od dutiny nosní. Má dvě části: **palatum durum** a **palatum molle**.

1. **Palatum durum** – tvrdé patro v přední části, které je vyztuženo kostěnným patrem – *palatum osseum*.
2. **Palatum molle** – měkké patro tvoří zadní část.

Palatum durum

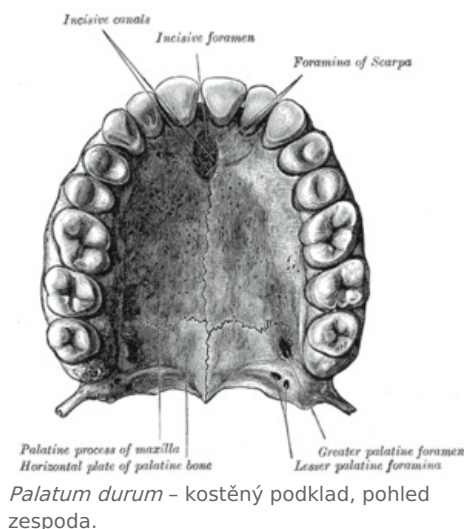
Podkladem tvrdého patra je párový *processus palatini maxillarum* a *laminae horizontales* patrových kostí. Úplně vpředu je tvořen párovou *premaxillou*, která je srostlá s maxillou. Sliznice tvrdého patra je nepohyblivá, protože pevně srůstá s periostem kostí.

Útvary tvrdého patra

- *Plicae palatinae transversae* – *rugae palatinae* – tyto nízké řasy, které probíhají napříč, se s věkem postupně vyhlazují. Mají tuhou konzistenci kvůli srůstu sliznice s periostem.
- *Raphe palati* – je pozůstatkem srůstu pravé a levé patrové ploténky. Připomíná val táhnoucí se ve střední čáře.
- *Papilla incisiva* – nemusí být vždy patrná. Jedná se o drobné vyvýšení ve střední čáře v místě kostěných foramina incisiva. Můžeme v něm nalézt vklesliny sliznice, někdy ve formě dvou slepých kanálků – *ductus incisivi*.

Stejně jako v dalších částech dutiny ústní jsou i ve sliznici tvrdého patra drobné slinné žlázy – **glandulae palatinae**.

- Větší skupinka těchto žlázek ústí v zadní části tvrdého patra v párové jamce – *foveola palatina*.



Palatum molle

Měkké patro je na rozdíl od tvrdého patra pohyblivá ploténka, jejíž základem je vazivová **aponeurosis palatina**, která je pokračováním periostu horizontálních lamel kostí patrových.

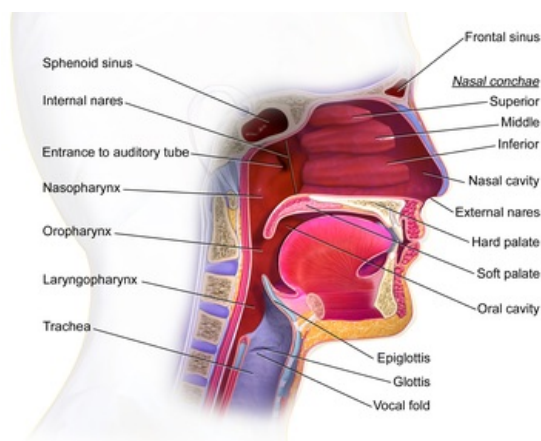
- Z aponeurosy začínají a zároveň se do ní upínají svaly měkkého patra a úžiny hltanové – **musculi palati mollis et faucium**.

Palatum molle se nachází v zadní části patra a navazuje plynule na patro tvrdé. Je kryto sliznicí:

- *spodní ústní strana* – mnohvrstevný dlaždicobuněčný epitel, ve kterém se místy nacházejí chuťové pohárky;
- *horní nosohltanová strana* – víceřadý cylindrický epitel s řasinkami, může obsahovat ostrůvky dlaždicového vrstevnatého epitelu.

V klidu se měkké patro sklání šikmo dozadu a dolů. Uprostřed zadního okraje vyčnívá **uvula palatina**. Palatum molle spolu s kořenem jazyka a stěnami hltanu vytváří **fauces** – přechod dutiny ústní do hltanu. V místě tohoto přechodu se ke kořenu jazyka a ke stěně hltanu z měkkého patra z obou stran sbíhají dvě slizniční řasy:

- *arcus palatoglossus* – přední oblouk;
- *arcus palatopharyngeus* – zadní oblouk.
- V obou jsou stejnojmenné svaly a mezi nimi vkleslina:
 - *sinus tonsillaris* – je v něm uložena patrová mandle – **tonsilla palatina**.
- Obě řasy spolu s patrovou mandlí vytváří **isthmus faucium** – hltanovou úžinu.



Sagitální řez orální oblastí.

Tepny

Tepnou tvrdého i měkkého patra je větev z *a. maxillaris* – *a. palatina descendens*. K okraji měkkého patra dosahují i větve z *a. pharyngea ascendens* a z *a. palatina ascendens*.

Žíly

Krev z měkkého patra je sbírána do plexus pterygoideus a dále do *žil hltanu*.

Mízní cévy

Míza je vedena do *submandibulárních uzlin* a hlubokých *uzlin krčních*.

Nervy

1. Motoricky:

 *Podrobnější informace naleznete na stránce Svaly měkkého patra a úžiny hltanové.*

2. Sensitivně:

- oblast tvrdého patra z *n. palatinus major*;
- měkké patro z *nn. palatini minores*;
- v okolí papilla incisiva se větví *n. nasopalatinus* – všechny jsou větvemi z 2. větve n. trigeminus.

3. Autonomní nervy jdou společně se sensitivními, ke kterým se připojují z *ganglion pterygopalatinum*.

Odkazy

Související články

- Vývoj patra
- Svaly měkkého patra a úžiny hltanové
- Dutina ústní
- Dutina nosní

Použitá literatura

- ČIHÁK, Radomír a Miloš GRIM. *Anatomie*. 2. upr. a dopl vydání. Praha : Grada, 2002. 488 s. sv. 2. ISBN 80-247-0143-X.