

Osteoporóza

Osteoporóza se projeví jako redukce normálně mineralizované kostní hmoty s postižením mikroarchitektury kostní tkáně. Způsobuje zvýšení kostní fragility. Důsledkem jsou zlomeniny předloktí, krčku femuru, kompresivní zlomeniny obratlů, a jiné. Rizikovými faktory osteoporózy jsou nedostatečný přívod kalcia potravou, nedostatek vitamínu D, poruchy jeho střevní resorpce, a další neovlivnitelné faktory jako věk, pohlaví.^[1]

Klasifikace

Osteoporóza je definována jako snížení kostní denzity pod hladinu T-skóre $-2,5$ směrodatných odchylek. **Osteopenie** je definována jako předstupeň osteoporózy s hladinou kostní denzity v rozmezí -1 až $-2,5$ směrodatných odchylek T-skóre.

Primární osteoporóza

Primární osteoporóza je častější formou této choroby, nevzniká v důsledku jiného základního onemocnění.

- **Typ I - postmenopauzální osteoporóza:** je typická pro ženy ve věku 55–65 let, souvisí se snížením hladiny estrogenových hormonů. Postihuje spíše trabekulární, než kortikální kost a ohrožuje pacienty zejména zlomeninami obratlů.
- **Typ II - senilní osteoporóza:** je typická pro pacienty nad 70 let věku, přičemž ženy jsou postiženy dvakrát častěji, než muži. Je doprovázena zvýšením imunoreaktivního parathormonu (iPTH) a snížením resorpce Ca^{2+} ve střevě s poklesem sérové hladiny aktivního vitamínu D. Daný typ osteoporózy postihuje trabekulární a kortikální kost ve stejné míře a projevuje se zejména zlomeninami dlouhých kostí a krčku femuru.^[1]
- **Idiopatická osteoporóza:** může se objevit v každé věkové skupině, příčina neznámá.

Sekundární osteoporóza

Sekundární osteoporóza vzniká v důsledku základního onemocnění – nejčastěji endokrinní povahy, jakožto hyperparatyreóza, hypertyreóza, hyperkortikalismus. Dalšími příčinami sekundární osteoporózy mohou být dědičné poruchy, chronická onemocnění jater, ledvin, diabetes mellitus, malabsorbce, nádory a iatrogenní stimuly (dlouhodobé užívání glukokortikoidů, dlouhodobá imobilizace).^[1]

Rizikové faktory


- pozitivní rodinná anamnéza, výskyt fraktur u starších členů rodiny;
- předčasná menopauza, sekundární amenorea (delší než rok), primární hypogonadismus;
- příslušnost k bílé rase;
- nesnášenlivost mléčných výrobků;
- sedavý způsob života, nedostatek pohybu, **kouření**, chronický příjem alkoholu.^[1]

Projevy a komplikace

Projevy osteoporózy jsou nespecifické. Onemocnění může dlouho probíhat asymptomaticky. Diagnóza se často stanovuje při náhodném RTG vyšetření. Důležitým příznakem je postupná deformace postavy. Zvětšují se zakřivení páteře, výška postavy se zmenšuje (i o 10 centimetrů a více). S postižením páteře souvisí bolesti zad, ty mohou být prudké, náhle vznikající nebo naopak nespecifické, zhoršující se při pohybu nebo zatížení.

Bolest vzniká drážděním míšních kořenů v důsledku komprese obratlových těl a reflexního spazmu paravertebrálního svalstva. Na rentgenu pozorujeme prolomení krycích destiček těl obratlů – typický **obraz rybích obratlů** nebo obraz kompletní zlomeniny obratlového těla. Kromě fraktur obratlů se často vyskytují zlomeniny krčku kosti stehenní, kosti pažní a zápěstí.

Vyšetření

Osteoporóza	
Osteoporosis	
	
Typické držení těla u osteoporotických pacientů.	
Rizikové faktory	ženské pohlaví, kouření, předčasná menopauza
Klasifikace a odkazy	
MKN	M80 (https://mkn10.uzis.cz/prohlizec/M80) – M82 (https://mkn10.uzis.cz/prohlizec/M82)
MeSH ID	D010024 (https://www.medvik.cz/bmc/link.do?id=D010024)
OMIM	166710 (https://omim.org/entry/166710)
MedlinePlus	000360 (https://medlineplus.gov/ency/article/000360.htm)
Medscape	330598 (https://emedicine.medscape.com/article/330598-overview)

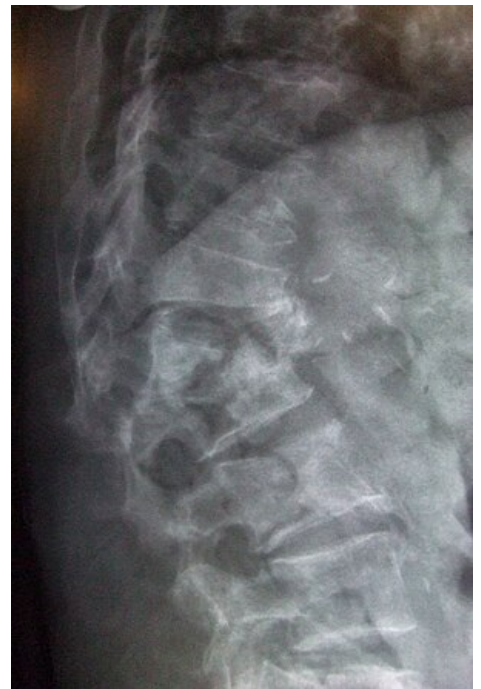Včasná diagnóza u osteoporózy je velmi důležitá pro následnou léčbu.

Zobrazovací metody

- RTG skeletu – změny patrné při úbytku kostní tkáně o více než 30 %, ztenčování kortikalis na dlouhých kostech, těla obratlů ztrácejí strukturu trámčiny na bočních snímcích.
 - Osteodenzitometrie – neboli **DXA** metoda (**dvouenergieová RTG absorpcimetrie**) poskytuje informaci o obsahu minerálů v kosti. To je neinvazivní metoda, která vyhodnocuje stupeň zastínění RTG-paprsku procházejícího distální částí předloktí, bederními obratli nebo proximální částí femuru. Interpretuje se pomocí hodnot Z- skóre a T-skóre, viz klasifikace.
- Ultrasonodenzitometrie – ultrazvukové měření kostní denzity. Provádí se na kosti patní.
- Kvantitativní výpočetní tomografie – **QCT** vypovídá nejvíce o stavu trámčité kosti. Nevýhodou je větší radiační expozice.

Biochemické ukazatele

- Kalcémie, fosfatémie a aktivita alkalických fosfatáz (ALP) je obvykle v normě.
- Degradační produkty kolagenu typu I v moči: hydroxyprolin, galaktosyl-hydroxylysin, pyridinolinové spojky, karboxyterminální telopeptid **CTx** (markery osteoresorpce).
- Kalciurie za 24 h (vhodné jako screening).
- Tartarát-rezistenční kyselá fosfatáza (TRAP) v plazmě – ukazatel osteoresorpce.
- Kostní izoenzym alkalické fosfatázy – ukazatel kostní novotvorby (specifický pro osteoblasty).
- Propeptidy prokolagenu typu I (markery novotvorby kosti, např. N-propeptid prokolagenu typu I – **PINP**).
- Osteokalcin – ukazatel kostní novotvorby, protein produkováný osteoblasty.^[1]



Skiagram kompresivní fraktury obratle L1/2 v terénu osteoporózy

Terapie

 *Podrobnější informace naleznete na stránce Terapie osteoporózy.*



Cílem léčby osteoporózy je zastavení nebo snížení úbytku kostní hmoty aktivitou osteoklastů. Současně se snažíme zvýšit tvorbu kostní hmoty aktivitou osteoblastů. Primární osteoporózu se obvykle nepodaří vyléčit, jen zastavit její progresi a zmírnit obtíže pacienta. Léčba musí být komplexní a dlouhodobá. Nefarmakologická terapie osteoporózy se zakládá na snížení tělesné hmotnosti, rehabilitačních cvičeních a dostatečném příjmu Ca^{2+} a vitamínu D. V případě ležících pacientů je nutná časná mobilizace, pokud je možná. Doporučuje se procházková chůze, jízda na kole po rovném povrchu. Zakázány jsou sporty se skoky, zápas, box.

- Kalcium** – významným zdrojem kalcia je potrava (mléko, sýr, **mák**). Doporučená denní dávka vápníku je 1000–1500 mg.
- Vitamin D** a jeho metabolity zvyšují střevní resorpci vápníku. Preparáty se podávají perorálně nebo injekčně. Doporučený denní přívod je **800 IU** (20 µg) vitamínu D denně.
- Kalcitonin inhibuje osteoresorpci snížením aktivity osteoklastů. Podává se injekčně nebo nazálně.

Hormonální substituční terapie

K léčbě postmenopauzální osteoporózy se využívá hormonální substituční terapie – podávání estrogenů a gestogenů. Standardně terapie trvá 5–7 let. Estrogen stimuluje osteoblasty k tvorbě kostní hmoty. Kromě kostních účinků, hormonální substituce zmírňuje projevy klimakterického syndromu a má příznivý účinek na kardiovaskulární mortalitu. Substituční léčba nese riziko tromboembolických komplikací. Extrémně dlouhé podávání substituce zvyšuje riziko karcinomu endometria a prsu.

Bisfosfonáty

Bisfosfonáty jsou syntetické látky, blokátory osteoresorpce – pamidronát , alendronát . Mají účinek i na novotvorbu trabekulární kosti. Terapie bisfosfonáty má dobré účinky při steroidní osteoporóze.

Anabolické steroidy

Anabolické steroidy jsou deriváty androgenů; zvyšují osteogenezi, tlumí osteoresorpci. Obměnou základní struktury steroidu jsou potlačeny virilizační účinky, a zachovány účinky anabolické, mají analgetický efekt.

Fluoridy

NaF – zvyšuje novotvorbu kostní hmoty a kostní denzitu v axiálním skeletu. Terapie by měla trvat od dvou do pěti let. Léčba (se současným podáváním Ca^{2+}) nevede k tvorbě nových kostních trámců, pouze zesiluje trámce už existující.

Teriparatid

Teriparatid  stimuluje tvorbu kostní hmoty účinkem endogenního fragmentu PTH^[1]

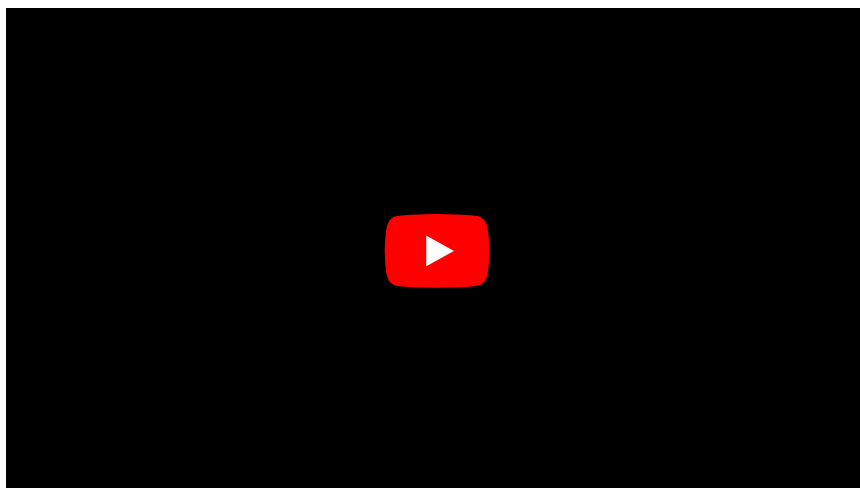
Biologická léčba

V současné době probíhají studie na protilátky proti sklerostinu – protein, který má katabolické účinky na kost^[2].

Prevence

Důležité je včas identifikovat nemocné s rizikem budoucí osteoporózy a zastavit úbytek kostní hmoty. Primární prevence obsahuje dostatečný příjem kalcia a vitamínu D v potravě a dostatečné zatěžování kosti přiměřeným pohybem.^[1]

Souhrnné video



Odkazy

Související články

- Zlomenina
- Vitamin D
- Terapie osteoporózy
- Indikátory kostní přestavby, markery kostní resorpce
- Poruchy kalciofosfátového metabolismu

Použitá literatura

- KLENER, Pavel. *Vnitřní lékařství*. třetí vydání. Praha : nakladatelství Galen, 2006. 1100 s. s. 886 – 892. ISBN 80-7262-430-X.

Reference

1. KLENER, Pavel. *Vnitřní lékařství*. třetí vydání. Praha : nakladatelství Galen, 2006. 1100 s. s. 886 – 892. ISBN 80-7262-430-X.
2. KRAUSE, Carola, Olexandr KORCHYNSKYI a Karien DE ROOIJ, et al. Distinct modes of inhibition by sclerostin on bone morphogenetic protein and Wnt signaling pathways. *J Biol Chem* [online]. 2010, vol. 285, no. 53, s. 41614-26, dostupné také z <<https://www.ncbi.nlm.nih.gov/pmc/articles/PMC3009889/?tool=pubmed>>. ISSN 0021-9258 (print), 1083-351X.