

Onemocnění z azbestu

Mezi onemocnění z azbestu patří:

1. **nenádorová onemocnění**: azbestóza, pleurální hyalinóza, akutní pleuritida;
2. **nádorová onemocnění**: bronchogenní karcinom, maligní mezoteliom pleury a peritonea, také karcinom laryngu a ovaria.

Charakteristika noxy

 Podrobnější informace naleznete na stránce Azbest.

Azbestem se rozumí skupina nerostů (silikátů), které se vyskytují ve dvou formách – **serpentina** a **amfiboly** (hadec a jinoráz). Jejich společnou vlastností je **vláknitá struktura**, kdy délka mnohonásobně převyšuje průřez. Vláknina jsou **nehořlavá, odolná** ke kyselinám a zásadám;

1. **serpentinová vlákna** – chryzotil („bílý azbest“),
 - dlouhá, ohebná, zkroucená, propletená (použití v textilním zpracování, jediný průmyslově vyráběné – chryzotil),
 - ložiska – Kanada, Ural, Kypr, JAR,
2. **amfibolová vlákna** – 5 typů: krocidolit („modrý azbest“), amozit, antofyllit, aktinolit, tremolit,
 - kratší, křehká, velmi odolná vůči kyselinám.

Profesionální expozice

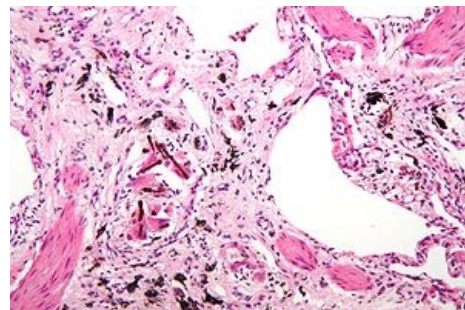
- Při dolování, při přepravě (dnes méně – balí se do plastu),
- při zpracování,
- užití – azbestocementové materiály, střešní krytiny (eternit), potrubí, obkladové desky, textilie (ochranné oděvy pro hasiče, pracovníky hutnictví), třecí a brzdící zařízení (dříve se z něj dělaly brzdové destičky).

Azbestóza

Azbestóza je **intersticiální plicní fibróza** vzniklá na podkladě dlouhodobé expozice prachu obsahujícího azbest.

Etiopatogeneze

Vláknina se dostanou až do alveolu, aktivují makrofágy a rozvíjí se zánětlivý a fibrotizující proces. Mechanismus není přesně objasněn, roli hraje tvar vláken a jejich „nezničitelnost“. Vláknina jsou dlouhá a z toho důvodu je nemůže požírat jeden makrofág. Jedno vlákno tak aktivuje mnoho buněk, čímž vzniká zánětlivá reakce – ROS, cytokiny atd. Nebezpečná jsou hlavně vlákna delší než 5 µm. Dlouhá latence, progreduje **20 i více let**.



Azbestóza – zmnožené intersticiu obsahující azbestová tělíska

Patologie

Histologie odpovídá jiným typům intersticiálních fibróz. V pokročilém stádiu vzniká voštinovitá plicní struktura. Typickým nálezem je azbestové tělísko – osově azbestové vlákno obalené mukopolysacharidy, obsahující hemosiderin (jako korálky na niti). Lze je nalézt i u zdravých jedinců (považují se za důkaz expozice).

Klinický obraz

Zpočátku je přítomna nevelká námahová dušnost, která postupně progreduje až do klidové. Je přítomný kašel s nevelkou expektorací. Pozvolna progreduje (i po vyřazení z rizika). Hlavní komplikace – CHOPN. Fyzikální vyšetření – na plicních bazích krepitus (nemusí být). V pokročilém stádiu dochází k hypoxémii, respirační insuficienci, cor pulmonale. S dlouhou latencí je vysoké riziko vývoje mezoteliomu.

Vyšetřovací metody

RTG plic – symetrická zastínění nepravidelných tvarů (*irregular opacities*) bazálně (nález v horních polích je malý). V horních polích bývá emfyzém.

Klasifikace ILO

Jemné proužkování, síťování (s), středně hrubé (t), hrubé, nepravidelné stíny (u) CT, HRCT. Plicní funkční vyšetření – restriktivní porucha, snížení compliance, difúzní kapacity pro CO.

Pleurální hyalinóza

Ohraničené pleurální pláty, difúzní pleurální ztlustění. Přímá lokální reakce na přítomnost azbestových vláken v pleurální dutině. Z alveolu se tam dostávají lymfatickou cestou, vlákna poražují pleuru → zánět, hemoragie → organizace → srůsty.

- **Pleurální pláty** – ohraničení ložiska hyalinní fibrózy – zejména v submezoteliální vrstvě parietální pleury posterolaterálně, nepravidelný tvar a velikost, bělavý lesklý povrch, prominují, nepravidelně kalcifikují a tvoří bizarní tvary (pleuritis calcarea).
- **Difúzní pleurální ztlustění** – postihuje spíše viscerální pleuru, mává charakter mléčné skvrny, tvoří adheze mezi pleurami, fibróza prolíná do plicního parenchymu a do interlobárních prostor.

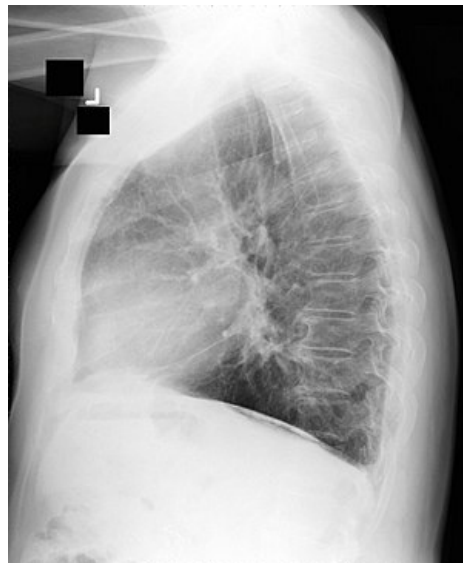Klinický obraz

Ohraničené pláty jsou nejčastější manifestací azbestové expozice. Často se najdou jako náhodný rtg nález, časem se zvětšují, mají tendenci kalcifikovat, nepůsobí obtíže, Difúzní pleurální poškození – nejčastěji po prodělané akutní pleuritidě s výpotkem, postihuje větší část pleury. Obvykle se šíří bilaterálně, od vrcholu po bazi,

Rozsáhlé pláty vedou k námahové dušnosti, dráždivý kašel, trvalá bolest na hrudi.

Diagnostická kritéria

Pleurální fibróza aspoň 50 mm široká, 80 mm vertikálně, tloušťka 3 mm (dle CT). Kolem – okrouhlé atelektázy (*rounded atelectasis*), prolínání léze do parenchymu se popisuje na CT jako *crow's feet* (vrání nohy).



Azbestóza – bazální zastínění na RTG

Vyšetřovací metody

- Rtg hrudníku – bizarní ohraničené stíny,
- difúzní ztlustění – povšechné zastření plicní kresby,
- CT, HRCT,
- plicní funkce – restrikce.

Akutní pleuritida

Lokální reakce na přítomnost azbestu na pleuře. Probíhá ve dvou třetinách asymptomaticky, exsudát nepřesáhne 500 ml a obvykle se spontánně vstřebá.

Dechové obtíže, kašel, oslabené dýchání, vymizelý *fremitus pectoralis*.

Vyšetření

Rtg, sono, hrudní punkce.

Bronchogenní karcinom

Kancerogenita závisí na množství, době a délce vlákna (nad 5), je to epigenetický karcinogen (IARC skupina I). Podílí se na vzniku všech typů bronchogenních ca – dlaždicobuněčný, malobuněčný, velkobuněčný, adenokarcinom. Riziko kouření a azbestu se násobí (exponovaní kuřáci – 50-90x vyšší šance než neexponovaní nekuřáci).

Maligní mezoteliom pleury a peritonea

Je zde **kauzální vztah**. Mezoteliom bez expozice azbestu prakticky nevzniká, 10x větší riziko tvoří amfiboly.

Patologie

Mohou být lokalizované nebo difúzní. Lokalizované mohou expandovat a vyplnit celý hemithorax, difúzní – mnohočetné. Šedavé uzlíky na pleuře, splývají a tvoří tumorózní masy. Obvykle je přítomen hemoragický pleurální výpotek, tumor obrůstá plíce, roste do okolí – hrudní stěna, mediastinum, břicho...

Klinický obraz

Trvalá bolest, námahová dušnost (někdy je první příznak výrazná klidová dušnost daná výpotkem). Při zánětlivém výpotku bolest přestane, když se pleury od sebe oddálí, tady většinou nepřestane. Úbytek hmotnosti, subfebrilie, příznaky z poškození orgánů tumorem.

Latence – 30-40let, kouření cigaret nemá na průběh vliv. I přes léčbu velmi rychle progreduje, většina pacientů umírá do roka od stanovení diagnózy.

Vyšetření

- Rtg – ztlustění pleury, rozsáhlý výpotek, případně známky jiného onemocnění azbestem,
- CT, HRCT,
- vyšetření exsudátu, cytologie pleury,
- profesionalita mezoteliomů je u nás silně podhodnocena.

Prevence

V ČR je v současné době zakázán dovoz, výroba a distribuce amfibolových vláken a omezeno užívání.

Léčba

Kauzální léčba těchto stavů neexistuje. Oxygenoterapie, bronchodilatace při CHOPN.

Odkazy

Související články

Zdroj

- BENEŠ, Jiří. *Studijní materiály* [online]. [cit. 24.02.2010]. <<http://jirben.wz.cz>>.

Použitá literatura

- PELCLOVÁ, Daniela. *Nemoci z povolání a intoxikace*. 2. vydání. Praha : Karolinum, 2006. 207 s. ISBN 80-246-1183-X.