

Odontogenní cysty

Odontogenní cista je patologická dutina, má vlastní stěnu a výstelku čili epitel a je vyplněna obsahem (tekutým, kašovitým, plynným). Cystický epitel odvozen od epitelových struktur souvisejících s vývojem zubu. Mezi epitelové struktury řadíme lamina dentalis, sklovinný orgán, Malassezova epitelová hnízda jako zbytky Hertwigovy pochvy.

Vznik a výskyt

Cysty vznikají nejčastěji zadržením obsahu. Častým jevem jsou v orofaciální oblasti. Cysty se nacházejí jak v měkkých tkáních, tak i v kostech. Příčinou vzniku mohou být vývojové poruchy, traumata, zánět.

Rozdělení

Cysta vývojová

- Primordiální cista – zub se nevytvoří a na jeho místě vzniká cista. Případně vzniká z nadpočetného základu zubu. Tři procenta odontogenních cyst jsou primordiální.
- Folikulární cista – vzniká, když tvrdé tkáně jsou již vytvořeny.

Cysta zánětlivá

Vzniká vlivem zánětlivého dráždění u již vyvinutého zubu.

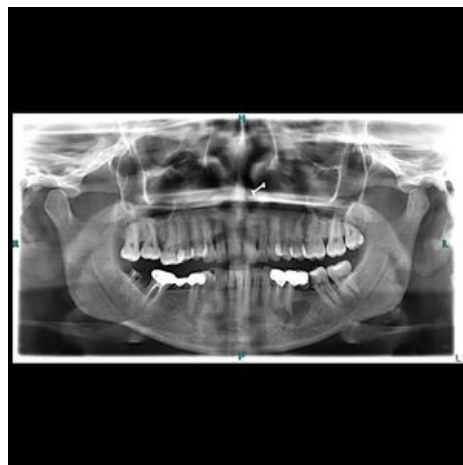Zástupci odontogenních cyst

Radikulární cista

Zánětlivá, nejčastější (tvoří asi 75 % všech odontogenních cyst). Tvoří se apikálně nebo laterálně, podmínkou je přítomnost avitálního zubu. Obsahem cysty je čirá, serózní tekutina s drobnými cholesterolovými hlatěmi produkovaná epitelem a množovaná transsudací z okolí. Vzácně dochází ke vzniku karcinomu.

Klinický obraz

Většinou nebolestivá, sliznice nad ní nezměněná. Pomalý expanzivní růst, někdy vestibulárně nacházející zduření alveolárního výběžku, které má zpočátku tuhou konzistenci. V pokročilém stavu dochází k vyklenutí a deformaci anatomického tvaru. Palpačně ohraničený nádorovitý útvar krytý kůží nebo sliznicí, který má fluktuující charakter nebo v místě největšího vyklenutí se prolamuje. **Dupuytrenův příznak** - při výrazném ztenčení kosti lze palpací vyvolat krepitace, které vznikají elastickým převalováním stěny cysty, konvergentní postavení korunek v důsledku roztlačení kořenů sousedních zubů, patologické fraktury (vzácně).



Periapikální cista v dolní čelisti v pravém polovině rentgenového snímku.

RTG nález

- *Nativní RTG* – projasnění pravidelného kruhového/vejčitého tvaru ostře ohraničené od okolí, které komunikuje s periodontální štěrbinou. RTG doplňujeme vyšetřením vitality zubů, které napomáhá určit přesnou lokalizaci
- *Kontrastní RTG* (olejovitá tekutina - Lipiodol) – punkcí částečně vypustíme obsah cysty a aplikujeme kontrastní tekutinu. Přímá/nepřímá metoda ;

Etiologie

Zub s gangrenózní dření, z které pronikají do periapikální oblasti mikroorganismy a jejich toxiny, čímž vzniká granulom. Do granulomu mohou vrůst zbytky epitelových Malassezových buněk, tím se granulom mění na cystogranulom a poté na radikulární cystu. Může také vznikat z chronického dentoalveolárního abscesu.

Stavba cysty

- *Vak* – skládá se ze tří vrstev, epitelové (sekreční, granulační a vazivové).
- *Obsah* – zde se nacházejí epitelové buňky, serózní transsudát (nažloutlá tekutina s krevními elementy a krystalky cholesterolu, která vniká do cysty následkem osmotických změn).

Růst cysty

- *Aktivní fáze* – důsledkem produkce zánětlivého exsudátu, okolní tkáně jsou utlačovány a atrofují.
- *Pasivní fáze* – důsledkem osmotických změn, kdy stěna cysty absorbuje tekutý transsudát z okolí. Růst je pomalý, ve směru nejmenšího odporu. Nejčastější směr šíření je v horní čelisti do [antrum Highmori]sinus

maxillaris], v dolní čelisti do mandibulárního kanálu.

Terapie

Závisí na velikosti a uložení cysty:

- **Exkochleace extrakční ránou** – indikace u cystogranulomů do 1 cm (riziko vzniku reziduální cysty). Extrakce a exkochleace lžičkou až na kost.
- **Resekce kořenového hrotu** – u jednokořenových zubů, po předcházející kořenové výplni. Kořen – resekovaný až na dně cystické dutiny.
- **Cystektomie (exstirpace, Partsch II.)** – indikováno u malých cyst do 3 cm. Postup:
 1. lokální anestezie;
 2. řez (horizontálně v úrovni volné gingivy a kolmé pokračování do výšky přechodní řasy);
 3. odstranění kosti;
 4. exstirpace cysty;
 5. zašití.
- **Cystostomie (marsupilizace, Partsch I.)** – indikováno u velkých cyst. Snížení tlaku v cystě, čímž se vytvoří podmínky pro kostní regeneraci. Postup:
 1. Řez sliznicí a mukoperiostem;
 2. odstranění kosti;
 3. široké otevření cysty do DÚ;
 4. evakuace;
 5. vchlípení mukoperiostu do dutiny a jeho fixace k vaku cysty/přidržení tamponem (tampon se mění každý druhý den);
 6. později, když se celá dutina pokryje granulační pokrývkou, podle otisku zhotovíme obturátor (fixovaný k protéze/volný), který postupně zmenšujeme. Asi po 1,5 – 2 letech dochází k vytvoření nové kosti.

Diferenciální diagnostika

- Cysty zbytků *ductus nasopalatinus* – nesouvisí s periodonciem.
- Laterální parodontální cysty – zub je vitální, jsou přítomné hluboké parodontální choboty.

Folikulární cysta

Tvoří asi 20 % odontogenních cyst, patří mezi cysty vývojové. Vzniká z epitelu zubního zárodku ve třech možných stádiích:

- pokud korunka ještě nebyla vyvinuta (primordiální cysta),
- pokud korunka byla vyvinuta, ale kořen ne,
- pokud je vyvinutý zub retinovaný (korunka je ve vaku cysty, směřuje centrálně a kořen je mimo vak a je uložen ve spongióze).

Obklopuje korunku nebo je laterálně. Postihuje pouze stálé zuby. Nejčastěji třetí molár nebo druhý premolár v mandibule a špičák nebo třetí molár v maxille. Nejčastěji postihuje děti a mladistvé. Bývají často spojovány s retinovanými či neprořezanými zuby.

Klinický obraz

Chybí zub (případně perzistuje mléčný zub). Na RTG ostře ohraničené okrouhlé nebo vejčité projasnění, které je přerušené stínem retinovaného zubu.

Terapie

Exstirpace vaku a odstranění vyvinutého zubu, případně zachování zubu (pokud při operaci zárodek nebyl poškozen a jeho vývoj ještě nebyl ukončen).

Parodontální cysta

Tvoří 5 % odontogenních cyst. Zánětlivé, vznikají z Malassezových hnízd. Původ z dráždění marginálního parodontu, často vznikají z abscesů. Ohraničený proces, který nemá v dutině ústní paralelu. RTG v počátcích bez známek destrukce kostní tkáně. Chybí souvislost s vitalitou zubu.

Odontogenní keratocysta

Od roku 2005 změněn název na keratocystický odontogenní tumor, kvůli možnému lokálně agresivnímu chování.

Vzniká na základě primárních poruch vývoje zubní lišty. Vzácné, asi v 1 % případů. Výskyt mezi 20.–30. rokem, častěji v dolní čelisti. Bývá dlouho asymptomatická, výduť čelisti nebývá, díky růstu v antero-posteriorním směru. Mnohočetné bývají u Gorlinově-Goltzově syndromu. Na RTG vypadá jako vícekomorový útvar, okraje jsou zřetelné. Bazální buňky stěny invadují do okolních tkání, kde dochází ke vzniku dceřiných mikrocyt, což bývá označováno za možnou příčinu častých recidiv. Pro definitivní určení je nutná histologie.

Mikroskopický obraz

Stěna tvořená jemnou vazivovou tkání, na níž nasedá dlaždicobuněčný epitel (hranice je rovná), na povrchu epitelu parakeratóza (či ortokeratóza), zánětlivý infiltrát ve stěně nevýrazný nebo chybí úplně.

Reziduální cysta

Zahrnuje cysty radikulární, folikulární eventuelně i parodontální, které zůstaly v čelisti po odstranění zubu.

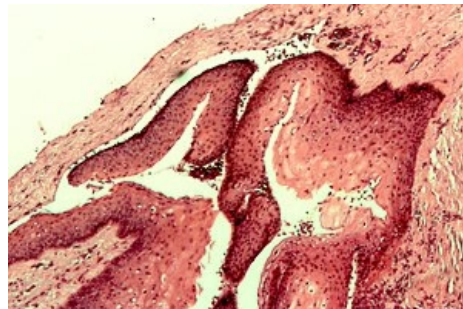
Odkazy

Související články

- Fisurální cysty
- Bolest v orofaciální oblasti

Použitá literatura

- LIŠKA, Karel. *Orofaciální patologie : Učebnice pro lékařské fakulty*. 1. vydání. Praha : Avicenum, 1983.
- TOMAN, Jaroslav. *Stomatologická chirurgie*. 1. vydání. 1984.
- SATKO, Ivan. *Stomatochirurgia. 2. díl, Maxilofaciální chirurgie*. 1. vydání. 2006. ISBN 80-223-2120-6.
- <http://www.lks-casopis.cz/clanek/keratocysticky-odontogenni-tumor/>



Odontogenní keratocysta