

Obstruktivní bronchitida

Obstruktivní bronchitida (*bronchitis obstructiva, spastická bronchitida*) je akutní bronchitida s výrazně vyjádřenou složkou bronchiální obstrukce na podkladě edému sliznice, bronchiální hypersekrece a spazmu hladké svaloviny dýchacích cest. Je vyvolána zánětlivými změnami v oblasti dolních cest dýchacích, postihuje střední a větší bronchy.^[1]

Vyskytuje se zejména u **kojenců a batolat**. Častěji se vyskytuje u alergiků. V některých případech ji lze těžko odlišit od astmatu.^[2]

Etiologie

Obstruktivní bronchitidu vyvolávají nejčastěji **RS-viry**, adenoviry, viry influenzy a parainfluenzy nebo rinoviry.

Patogeneze

Infekční agens (viry) se replikuje v tracheobronchiální sliznici a tím vzniká nekróza epitelu. Proliferují nové epitelové buňky, které ale nemají cíle a tím se zhoršuje clearance sliznice. Zmnožený sekret ucpává lumen bronchů, stejně jako zánětlivý edém a zduření sliznice.^[1]

Klinický obraz

Dominuje **výdechová dušnost** s difúzním poslechovým nálezem pískotů a vrzotů, **prodloužené expirium**, **tachypnoe** a **dyspnoe**, objevuje se **zatahování** jugula a podžeberní krajiny. V závažných případech inspirační postavení hrudníku a cyanóza. Na RTG plic je obvykle zvýšená bronchovaskulární kresba, někdy emfyzém.^[2]

Diagnóza

Na základě klinického nálezu expiračního typu dušnosti s vrzoty, pískoty a prodloužením expira.^[2]

Diferenciální diagnóza

V diferenciální diagnóze zvažujeme bronchiolitidu, asthma bronchiale, aspiraci cizího tělesa. Chrapot, štěkavý kašel a inspirační dušnost svědčící pro postižení HCD, cystickou fibrózu, tracheobronchiální anomálie.

Terapie

Symptomatická – inhalační bronchodilatancia přes spacer či v nebulizaci (selektivní beta-2-sympatomimetika = salbutamol, parasimpatolytika = ipratropium bromid), teplá nebulizace, v těžkých případech je nutné podání kyslíku a kortikosteroidů (per os či i. v.). Nepodáváme mukolytika (zvýší se produkce hlenu a stav se zhorší), antitussika (nepomůže, kašlací reflex je silnější) ani sedace (kromě JIRP odd.).^[3]

Prognóza

Onemocnění zejména u menších dětí může ohrozit i jejich život. Obstruktivní bronchitida je nezdídkou zejména u malých kojenců příčinou respiračního selhání s nutností resuscitační péče a ventilační podpory. Problematická je situace u alergiků, u kterých opakované obstruktivní bronchitidy mohou signalizovat pozdější vznik astmatu.^[2]

Odkazy

Související články

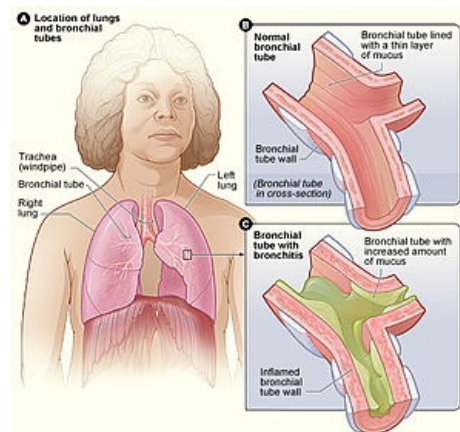
- Akutní bronchitida • Recidivující bronchitida • Astma • Bronchiolitida • Akutní laryngitida

Převrato z

- BENEŠ, Jiří. *Studijní materiály* [online]. [cit. 2010]. <<http://jirben.wz.cz>>.

Použitá literatura

- MUNTAU, Ania Carolina. *Pediatric*. 4. vydání. Praha : Grada, 2009. 581 s. s. 333-334. ISBN 978-80-247-2525-3.



Bronchitida

Reference

1. MUNTAU, Ania Carolina. *Pediatric*. 4. vydání. Praha : Grada, 2009. 581 s. s. 333-334. ISBN 978-80-247-2525-3.
2. DLASK, K, J BALÁČKOVÁ a D BLAŽEK. Obstrukce dolních dýchacích cest. *Pediatric pro praxi* [online]. 2004, roč. 5, s. 81, dostupné také z <<http://solen.cz/pdfs/ped/2004/02/07.pdf>>. ISSN 1803-5264.
3. Přednáška Pneumonologie MUDr Tukové, PhD, KDDL Praha