

# Ošetřovatelský postup při zavádění cévky

## Definice cévkování

Je zavedení sterilního katetru močovou trubicí do močového měchýře.

## Nejčastější indikace

- Pacienti s retencí moči.
- Ke zjištění objemu reziduální moči v močovém měchýři.
- U pacientů s inkontinencí moči.
- K odběru sterilní moči k laboratornímu vyšetření.
- K výplachu močového měchýře.
- K aplikaci léků do močového měchýře.
- Pro sledování diurézy.

## Dělení cévkování

- Jednorázové.
- Permanentní.

## Druhy močových katétrů

- **Nelatonův (v anglosaské literatuře Robinsonův)**

Katétr je rovný, používá se k jednorázovému cévkování žen.

- **Tiemannův**

Tiemannův katétr se od Nelatonova liší zahnutým kuželovitě protáhlým zobákem na konci. Využívá se u jednorázové katetrizace mužů.

- **Folleyův pemanentní katétr**

Katétr je stejně jako ostatní cévky z pružného materiálu, liší se pouze fixačním balónkem na konci katétru a ústí cévky je upraveno na sběrný systém.

Močové katétrů jsou různých velikostí a průměrů. Nejčastěji se používá k číslování *Charrierova stupnice*, která je stejná s číslováním *French* (traduje se, že označení *French* začali používat Američané, když se jim nedařila výslovnost francouzského jména *Charrier*). Na obalu katétru je uvedeno číslo velikosti, u permanentních katétrů je na obalu uvedeno ještě navíc doporučené množství tekutiny, které slouží k naplnění fixačního balónku. Maximální exspirace permanentní močové cévky po zavedení je 30 dnů.

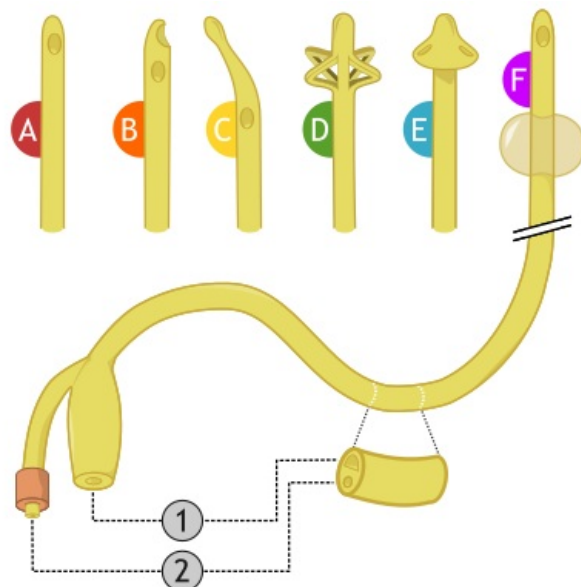
## Pomůcky k cévkování

Sterilní močový katétr dle ordinace lékaře, sterilní rukavice, sterilní tampóny a čtverce, anestetický gel, emitní miska, čtverce buničiny, pinzeta. U permanentní močové cévky navíc injekční stříkačka se sterilním roztokem, který slouží k naplnění fixačního balónku. Sběrný vak, dezinfekci.

## Postup při jednorázovém cévkování

### U ženy

Výkon provádí zdravotní sestra nebo porodní asistentka, která odpovídá za sterilní zavedení a šetrné zacházení. Ženě zajistíme soukromí a vysvětlíme samotný postup výkonu. Edukujeme pacientku o nutnosti a důležitosti hygieny v oblasti genitálu. Umyjeme si ruce, připravíme si sterilní pomůcky k lůžku pacientky, aby byly snadno dosažitelné a nedošlo k znesterilnění sterilních rukavic. Nemocnou uložíme do polohy na zádech, s končetinami mírně od sebe pokrčenými v kolenou a kyčlích. Připravíme podložní mísu nebo emitní misku k rodidlům ženy. Tampóny zvlhčíme dezinfekcí a navlékneme si sterilní rukavice. Nedominantní rukou oddálíme velké stydké pysky, pomocí palce a ukazováčku. Na každé straně odezinfikujeme malé stydké pysky tampónem. Vždy postupujeme od mons pubis k análnímu otvoru. Posledním tampónem odezinfikujeme střední část uretry. Ruka, která držela velké stydké pysky se stala nesterilní. Z již předem otevřeného sáčku, sterilní rukou vyjmeme cévku. Uchopíme ji tak, cca



Typy katétrů: A – Nelatonův, B – Couvelaireův, C – Tiemannův, D – Malecotův, E – Pezzerův, F – Folleyův; 1 – ústí a vedení moče, 2 – ústí a kanál pro naplnění balónku



Folleyův pemanentní katétr CH 20-05

5 cm od špičky mezi ukazováček a palec. Konec cévky držíme nad emitní miskou, kam bude odpouštěna moč. Pokud potřebujeme vzorek moče, odchytíme ji v průběhu odtoku do sterilní označené zkumavky. Katétr šetrně vyjmeme a odložíme do emitní misky. Buněčinou otřeme rodidla, odstraníme emitní misku a podložní mísu, ženu přikryjeme. Po celou dobu výkonu s pacientkou komunikujeme a informujeme ji o průběhu výkonu. Na konci je důležité projevit uznání za spolupráci.

## U muže

U mužů zavádí katétr lékař, nebo sestra se specializací, který ho informuje o daném postupu. Výkon musí být proveden šetrně a sterilně. Sestra připraví pomůcky na cévkování muže a asistuje lékaři při výkonu. Pacient je uložen do litotomické polohy. Lékař si obleče sterilní rukavice. Sestra podává lékaři sterilní tampóny namočené v dezinfekčním roztoku. Lékař odezinfikuje zevní ústí uretry tampóny. Za pomoci pinzety lékař zavádí cévku do uretry.

<mediaplayer width="500" height="300"><https://www.youtube.com/watch?v=x2a-s38rNns></mediaplayer>

## Komplikace cévkování

- Perforace dolních močových cest.
- Uroinfekce.
- Parařímóza.
- Poranění svěrače močové trubice.

## Odkazy

### Související články

- Katetrizace močového měchýře (pediatrie)

### Použitá literatura

- ROZSYPALOVÁ, Marie a Alena ŠAFRÁNKOVÁ. *Ošetřovatelství I., II : pro 1. ročník středních zdravotnických škol*. 1. vyd vydání. Praha : Informatorium, 2002. 239 s. ISBN 80-86073-97-1.
- ŠAMÁNKOVÁ, Marie, et al. *Základy ošetřovatelství*. 1. vydání. Praha : Karolinum, 2006. 353 s. ISBN 80-246-1091-4.