

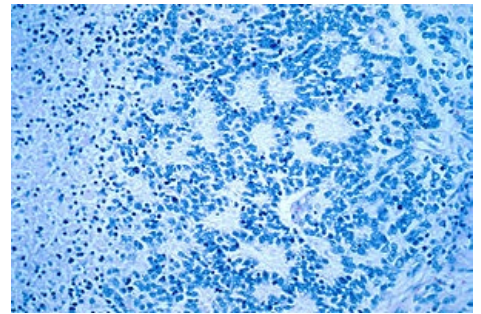
Nádory neuroektodermové

Neuroektodermové nádory jsou nádory vycházející z neuroektodermu (gangliové bb., glie, Schwannovy bb., melanocyty)

Neuroblastom

maligní gangliocytom, sympatoblastom

- maligní nádor *břišního sympatiku, dřeně nadledvin, retroperitonea*
- nádor dětského věku
- **makroskopicky** křehký, měkký, šedobílý, často krvavý
- **mikroskopicky** ho tvoří malé kulaté buňky formující **rozety** (Homer-Wrightovy) a obsahující **neuroendokrinní granula**, obklopené výběžky neuronů, časté nekrózy a kalcifikace
- nádor produkuje katecholaminové deriváty kyseliny vanilmandlové, které slouží jako marker
- **metastázy** do jater, kostí
- *estezioneuroblastom* = olfaktorický neuroblastom.



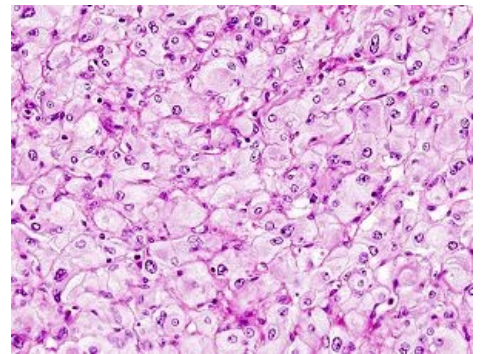
Neuroblastom – drobné buňky uspořádané do rozet

Feochromocytom

 Podrobnější informace naleznete na stránce Feochromocytom.

chromafinní paragangliom

- benigní (asi jen v 10 % maligní^[1]), výskyt ve dření nadledvin
- **makroskopicky** měkký, hnědý, dobře ohraničený, prokrvácený
- **mikroskopicky** alveolární stavba, polymorfní cípate buňky, četné kapiláry
- produkuje katecholaminy (způsobuje záchvatovitou hypertenzi)
- paroxysmy hypertenze smrtelně ohrožují pacienta



Feochromocytom – polymorfní buňky, mnoho kapilár

Chemodektom

tumor glomus caroticum, paragangliom extraadrenální

- benigní paragangliom

Neurinom

neurilemom, schwannom

- benigní
- **makroskopicky** dobře ohraničený, ovoidní, v souvislosti s periferním nervem, n. VIII
- **mikroskopicky** dvojí struktura:

Antoni A – vrstevnaté buňky, sešikovaná jádra, jejich palisádovité uspořádání se označuje jako Verocayova tělíska.
Antoni B – myxomatózní

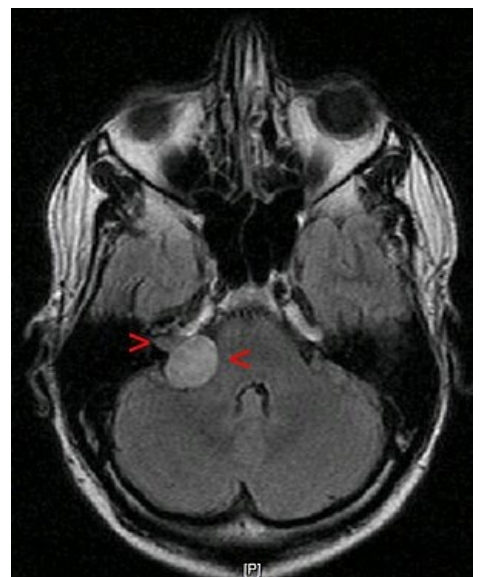- v *mostomozečkovém koutu* na n. VIII. závratě, hluchota, nitrolební hypertenze
- lidé s Recklinghausenovou neurofibromatózou mají mnoho **neurofibromů** pod kůží na periferních nervech

 Podrobnější informace naleznete na stránce Neurinom n. VIII.

Neurosarkom

neurogenní sarkom, maligní schwannom, maligní nádor z pochvy periferního nervu, MPNST (malignant peripheral nerve sheath tumor)

- maligní, neohraničený, recidivuje
- pokud se objevuje rhabdomyoblastická diferenciace, jedná se o tzv. Triton tumor.



Neurinom akustiku – ovoidní, dobře ohraničený

Intrakraniální neurogenní nádory

Meningeom

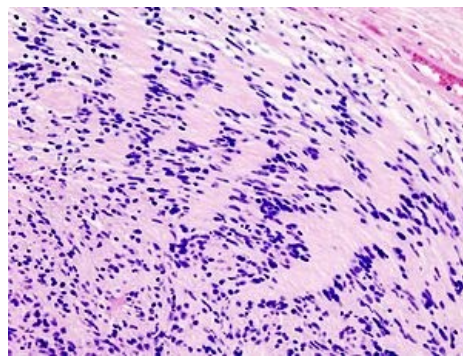
 Podrobnější informace naleznete na stránce Meningeomy.

- benigní, z měkkých plen mozkových
- **makroskopicky** šedivý, tuhý, kulovitý, ohraničený, roste pomalu, několik cm
- utlačuje mozek

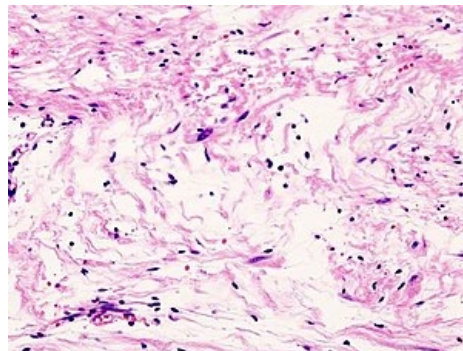
Gliomy

 Podrobnější informace naleznete na stránce Gliomy mozku.

- **astrocytom, ependymom, oligodendrogliom** – jsou maligní svojí lokalizací (v mozku), můžou metastazovat liquorovými cestami
- **glioblastoma multiforme** – vysoce maligní (do půl roku smrt), maligní varianta předchozích (astrocytomu, ependymomu, oligodendrogliomu)
- **meduloblastom** – maligní nádor mozečku, děti



Antoni A struktura se sešikováním jader



Antoni B myxomatózní struktura

Odkazy

Reference

1. POVÝŠIL, Ctibor a Ivo ŠTEINER, et al. *Obecná patologie*. 1. vydání. Praha : Galén, 2011. 290 s. ISBN 978-80-7262-773-8.

Použitá literatura

- STŘÍTESKÝ, Jan. *Patologie*. 1. vydání. 2001. ISBN 80-86297-06-3.
- STEJSKAL, Josef. *Obecná patologie v poznámkách*. 2. vydání. Jinočany : H & H, 2001. ISBN 80-86022-86-2.
- POVÝŠIL, Ctibor a Ivo ŠTEINER. *Obecná patologie*. 1. vydání. Praha : Galén, c2011. ISBN 978-80-7262-773-8.