

# Morbus Scheuermann

**Morbus Scheuermann** (*Scheuermannova choroba, kyphosis dorsalis juvenilis, adolescentní kyfóza, juvenilní kyfóza, juvenilní osteochondróza*) je závažná strukturální vada multifaktoriálního původu na výrazném genetickém podkladě. Jedná se o jednu z nejčastějších příčin bolesti hrudní páteře u dětí. Choroba postihuje zhruba **2,2 % populace** ve věku od 9 do 18 let, o něco častěji se vyskytuje u **chlapců**. Při včasné neléčení způsobuje u většiny nemocných trvalé a progresivní bolesti hrudní (popř. i bederní a krční) páteře, které výrazně snižují kvalitu života a mohou vést až k invaliditě. Je považována za "chorobu mýtů". Bývá mezi lékařskými profesionály často mylně považována za benigní nemoc, nezpůsobující větší potíže. Rozšířené mýty vedou k obtížím na všech stupních diagnosticko-léčebného procesu, od klinického vyšetření, přes interpretaci radiologických výsledků až po následnou léčbu.

## Etiopatogeneze

Nemoc je multifaktoriálního původu na výrazném genetickém podkladě s dědičností 0.74. Dědičnost probíhá dominantně autozomálním způsobem. Jde o **poruchu enchondrální osifikace** v období růstu (9–18 let), kdy v průběhu 3–6 měsíců jedinec prudce naroste až o 5 % své výšky. V tomto období dochází k poškození krycích plotének obratlových těl, ploténky jsou nerovné, vytvářejí se tzv. **Schmorlovy uzly** (intraspongiozní chrupavčité hernie z intervertebrálních disků do obratlových těl). Intervertebrální disky jsou zúžené a nepravidelné. Typický je **klínovitý tvar obratlových těl**, který je dobře patrný na bočním RTG snímku páteře). Dochází ke snížení přední části obratlů, výsledkem může být až obraz **kulatých zad**. Příčina se lokalizuje v oblasti **dolní hrudní páteře**, méně často postihuje i horní hrudní či bederní úsek (od Th<sub>3</sub> po L<sub>2</sub>).

Přetěžování páteře má na průběh nemoci negativní vliv, při výrazné zátěži jsou popsány deformity se vznikem myelopatie. Po 18. roce věku hovoříme o **stavu po proběhlé Scheuermannově nemoci**.

## Klinický obraz

Nemoc se může projevovat **zvětšenou hrudní kyfózou** nad 40 stupňů Cobbovy křivky (kyfotické držení hrudní páteře přejde později ve strukturální kyfózu). Může se však také vyskytovat v atypických formách s žádnou či mírně akcentovanou hrudní kyfózou nebo kyfózou s vrcholem v thorakolumbární či lumbární části páteře. Obtíže a ponáhavé bolesti v zádech má zhruba polovina dětí. Postižený má velmi zkrácené svaly, kyfóza je plynulá, bez tvorby gibbu. Hybnost i elasticita páteře je omezena. Závažné, trvalé a progresivní bolesti se objevují až po 18 letech věku jako následek degenerativních změn páteře, resp. degenerace meziobratlových plotének.

Atypický typ Scheuermannovy choroby s vrcholem kyfózy v thorakolumbární či lumbární části páteře způsobuje výraznější bolesti. Odlišení od posturální kyfózy se provádí hyperextenčním testem – pacient sepne ruce za hlavou a udělá maximální lordotizaci páteře (vyprsí se) – pokud je zpozorováno reziduum kyfózy, svědčí to pro strukturální vadu (tedy Scheuermannovu chorobu). Dalším klinickým testem může být např. Adamsův test, který se používá rovněž pro diagnostiku skoliózy.

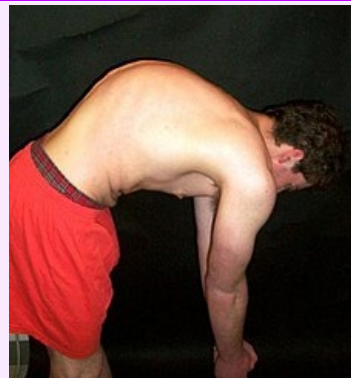## Rentgenový obraz

Hlavním zobrazovacím vyšetřením je rentgen celé páteře v předozadní a bočné projekci. Při kyfóze v hrudní páteři vyšší než 40 stupňů vzniká podezření na Scheuermannovu chorobu a zahájí se léčba. Při nízkých stupních kyfózy je vhodné doplnit zobrazovací vyšetření o magnetickou rezonanci, které dokáže odhalit drobné strukturální změny výrazně dříve než rentgenové vyšetření.

Na RTG obrazu je možno vidět nepravidelnosti krycích plotének, až vytvoření Schmorlových uzlů asi u 40 % nemocných. Tzv. **Edgrenovo-Vainovo znamení** je jev, kdy u větších Schmorlových uzlů dojde na protilehlé krycí ploténce ke kompenzačně zmnoženému ohraničenému kostnímu růstu, který se nalézá přesně proti nim. Nastává zúžení meziobratlových prostorů. Objevují se klínovité deformity těl nad 5° alespoň u 3 obratlů (není to však podmínkou), kyfóza je nad 40°.

Měření se provádí podle **Cobba** na bočním snímku od nejvyššího viditelného obratle, konstrukce úhlu je obdobná jako u skoliózy.

## Morbus Scheuermann



Pacient s Scheuermannovou chorobou

<b>Klinický obraz</b>	zvětšená hrudní kyfóza (není nutná), bolest v zádech, svalové spasmy, nerovnosti krycích ploch obratlů, degenerace plotének, Schmorlovy uzly, ploché nohy
<b>Příčina</b>	geneticky podmíněná porucha enchondrální osifikace
<b>Incidence ve světě</b>	zhruba 2,2% populace, vyskytuje se častěji u chlapců (9-18 let)
<b>Klasifikace a odkazy</b>	
<b>MeSH ID</b>	bmc85008519 ( <a href="https://www.medvik.cz/bmc/link.do?id=bmc85008519">https://www.medvik.cz/bmc/link.do?id=bmc85008519</a> )
<b>OMIM</b>	181440 ( <a href="https://omim.org/entry/181440">https://omim.org/entry/181440</a> )
<b>Medscape</b>	311959 ( <a href="https://emedicine.medscape.com/article/311959-overview">https://emedicine.medscape.com/article/311959-overview</a> )

## Léčba

Včasná léčba je **klíčová u každého pacienta**. Pouhá observace je nesprávným léčebným postupem.

Bývá indikována každodenní specializovaná rehabilitace (**metoda dle Schrothové**, Brunkow, Klapp, F.E.D., FITS, Pilates/Pilates Reformer aj.) až do ukončení růstu páteře. Doporučuje se omezit nadměrnou zátěž páteře. Neustálý tlak na snížení křivky kyfózy vede ke kompenzaci degenerativních změn v páteři a v případě včasné diagnostiky i k plnému vyléčení nemoci.

Při vyšších křivkách kyfózy se doporučuje nošení korzetu, který se odkládá jen na dobu cvičení.

Při křivkách nad 70°, dle uvážení spondylochirurga i nižších, se může přistoupit k operační korekci zadním přístupem, v komplikovaných případech výjimečně i předozadním přístupem. Tato operace může být indikována nejen pro deformitu, ale i pro bolest či kosmetický defekt, pokud má křivka výrazný vliv na pacientovo duševní zdraví. Indikována může být u nižších křivek v případě, že se deformita projevuje atypicky – thorakolumbárním či lumbárním způsobem. V těchto případech je hlavním úkolem operace posunout vrchol kyfózy do standardního umístění v hrudní páteři.

## Osvětová kampaň

Pacientská organizace Scheuermann's Disease Fund (<https://www.sdfund1.org/>) uskutečňuje osvětovou kampaň v České a Slovenské republice, jejímž cílem je objasnit rozšířené mýty, výrazně zvýšit počet včas zachycených a léčených pacientů se Scheuermannovou chorobou a skoliózou, a přispět k účinnějšímu tlumení bolesti u dospělých pacientů.

☐ [www.scheuermannova-choroba.cz](http://www.scheuermannova-choroba.cz) (<https://www.scheuermannova-choroba.cz>)

☐ [www.scheuermannova-choroba.sk](http://www.scheuermannova-choroba.sk) (<http://www.scheuermannova-choroba.sk>)

## Odkazy

### Související články

- Zakřivení páteře
- Vadné držení těla
- Skolióza

### Externí odkazy

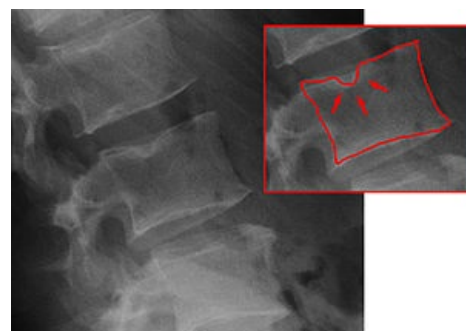
- Vznik a možnosti léčby Scheuermannovy nemoci (<https://radiozurnal.rozhlas.cz/vznik-a-moznosti-lecby-scheuermannovy-nemoci-6346527>)

### Použitá literatura

- DUNGL, P., et al. *Ortopedie*. 1. vydání. Praha : Grada Publishing, 2005. ISBN 80-247-0550-8.
- SOSNA, A., P. VAVŘÍK a M. KRBEC, et al. *Základy ortopedie*. 1. vydání. Praha : Triton, 2001. ISBN 80-7254-202-8.
- BENEŠ, Jiří. *Studijní materiály* [online]. ©2012. [cit. 16.2.]. <[http://jirben2.chytrak.cz/materialy/orto,trauma\\_jb.doc](http://jirben2.chytrak.cz/materialy/orto,trauma_jb.doc)>.



Morbus Scheuermann na RTG



Schmorlovy uzly na RTG