

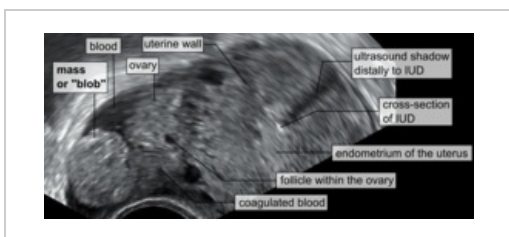
Mimoděložní těhotenství

Ektopická gravidita (GEU – graviditas extrauterina) je definováno jako **implantace blastocysty mimo děložní dutinu**. Jedná se o nejčastější příčinu náhlé příhody břišní v gynekologii. Incidence je asi 2 ze 100 těhotenství a má stoupající tendenci vzhledem k častějším případům IVF. Nejčastější lokalizací je **ampulární oblast vejcovodu** (více než 80 %).

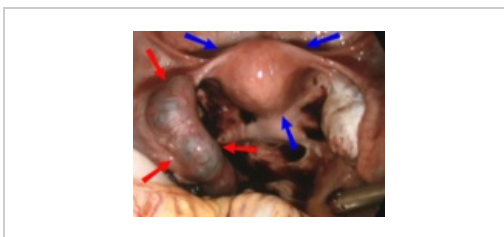
Etiopatogeneze

Příčiny vzniku ektopické gravidity mohou být **pozánětlivé** (po proběhlé salpingitidě, po chirurgickém zákroku na vejcovodech). Dalšími důvody jsou **hormonální nerovnováha** (porucha motility vejcovodu), **kouření**, endometrióza, **torze vejcovodu**, **adheze** v břišní dutině, jizva po císařském řezu. GEU často nacházíme u žen, u kterých proběhla **ovariální stimulace**, **in vitro fertilizace**, nebo při užívání **nitroděložního tělíska** atd..

Intrauterinní a extrauterinní gravidita mohou koexistovat jako tzv. **heterotopní gravidity** s vysokým rizikem přehlédnutí právě mimoděložní složky. Hrozí zejména u žen, které se podrobily IVF či medikamentózní léčbě sterility.



UZ obraz („Mass or blob“ – tubární gravidita), „cross-section of IUD“ – nitroděložní tělísko



GEU s hematosalpinx (červené šipky), děloha (modré šipky)

Klinický obraz

Ke smrti zárodku v případě GEU dochází zpravidla mezi 6. a 10. gestačním týdnem kvůli nepříznivým podmínkám nidace. Klinický obraz závisí na lokalizaci, může být i asymptomatický. Obecně bývají přítomny klasické subjektivní příznaky počínajícího těhotenství, i když zpravidla méně vyjádřené než u normálního těhotenství (ranní nevolnost, zvracení, napětí na prsou).

Bolest

Bolesti v podbřišku představují klíčový symptom a u žen ve fertilním věku by měly vždy vzbudit podezření na GEU. Manifestují se nejčastěji mezi 6. a 8. týdnem gravidity, tedy s krátkým odstupem od opožděné menstruace. Jedná se o tenzní a proměnlivé bolesti, které mohou být doprovázeny peritoneálním drážděním (dochází např. k úniku krve do břišní dutiny). V případě tubární lokalizace GEU se bolesti stupňují v čase.

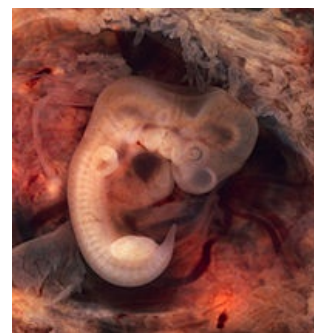Krvácení

Typickým znakem je tzv. spotting, to jsou drobné krevní ztráty. Možným příznakem je recidivující či prolongující krvácení. Přítomna může být jen amenorrhoea.

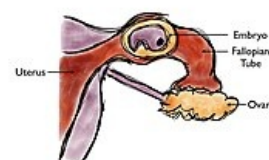Symptomy provázející některé komplikace

Abortus tubarius je doprovázen intenzivními a náhlými křečovitými bolestmi kolikovitého charakteru odpovídající stahům svaloviny vejcovodu při pokusu o vypuzení potratu do dělohy. Pacientka se pak může stát zcela asymptomatická, ovšem bolesti se mohou vrátit pod obrazem peritoneálního dráždění způsobeného krvácením do dutiny břišní. Bývá však méně intenzivní než při ruptuře vejcovodu.

Ruptura tuby je náhlá příhoda břišní vzniklá překotně u naprosto zdravé pacientky. Má fulminantní průběh vedoucí až do šokového stavu.



Lidské embryo (7. týden těhotenství)



Mimoděložní těhotenství ve vejcovodu

Lokalizace

Tubární těhotenství

Postihuje v 85–90 % ampulární část, v 10–15 % isthmus a vzácně též pars uterina. Mohou nastat dvě komplikace. První komplikací je **abortus tubarius** (typicky při lokalizaci GEU v ampule) s vyloučením zárodku buď retrográdně do peritoneální dutiny nebo zřídka do dělohy, vše díky kontraktilitě stěny vejcovodu. Druhou komplikací může být **ruptura** stěny vejcovodu, která nastane nejčastěji při uložení GEU v isthmu či

pars uterina, které jsou nejužšími částmi vejcovodu a jako takové disponují jen velmi omezenou roztažlivostí. Snadno tak může dojít k perforaci a následné ruptuře stěny s potenciálně letálním krvácením do břišní dutiny.

Ovariální těhotenství

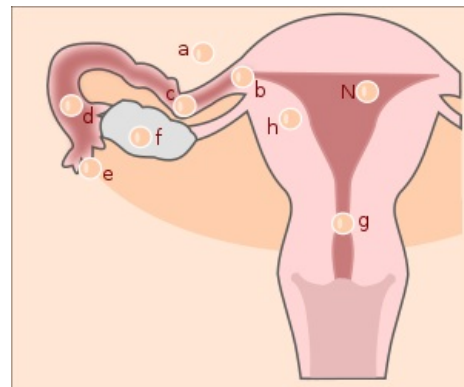
Velmi vzácné. Situace nastane, pokud nedojde k uvolnění vajíčka z prasklého folikulu a oplození spermií se odehraje již na úrovni ovaria.

Peritoneální/abdominální těhotenství

Tvoří 1 % z celkového počtu GEU. Nejčastěji k němu dochází při sekundární implantaci následkem tubárního abortu či ruptury tuby uteriny. Hrozí zejména krvácivé komplikace při implantaci placenty na vysoce vaskularizovaný orgán, zejména v epigastriu. Abdominální lokalizace jsou vzácné a často pozdě rozpoznané kvůli minimu průvodních symptomů, které navozují. Vodítkem ke správné diagnóze mohou být trvalé, difúzní bolesti břicha a nevolnost, která nemizí ani v relativně pozdních stádiích těhotenství.

Další formy

Intramurální (v myometriu) je vzácná forma vyskytující se u nosiček nitroděložního tělíska. **Cervikální** se objevuje jako následek narušené deciduální přeměny endometria, resp. opožděné maturace blastocysty. Neslučitelné se životem zárodku a ohrožující matku, pokud placenta způsobí erozi arteria uterina.



Lokalizace mimoděložního těhotenství: N – ideální lokalizace, a – peritoneum, b – roh děložní, c – isthmus, d – ampula, e – fimbrie, f – ovarium, g – cervix, h – intramurálně

Diagnostika

Mimoděložní těhotenství je zpravidla diagnostikováno buď v rámci kontrol normálního těhotenství, anebo jako akutní stav při vzniku jedné z komplikací. Stanovení diagnózy se opírá o následující postupy.

Anamnéza

Je třeba se zaměřit na rizikové faktory.

Fyzikální vyšetření

Vyšetření pomocí spekula odhalí typicky tmavě hnědé stopy krvácení. Při peritoneálním dráždění může toto vyšetření působit nezvykle silné bolesti popisované jako bodání nožem.

Pohmatové bimanuální vyšetření musí být provedeno se zvýšenou opatrností, protože by mohlo dojít k prasknutí vejcovodu.

Palpační vyšetření břicha odhalí intenzivní unilaterální bolesti či difúzní citlivost. Obojí může však chybět.

Laboratorní vyšetření

Nejdůležitější pro diagnózu jsou sérové hladiny beta-hCG, které potvrdí probíhající těhotenství. Doplněním UZ zjistíme ektopickou lokalizaci embrya, případně jeho nepřítomnost v děložním těle.

Ultrazvuk

Vždy provádíme abdominální i vaginální UZ vyšetření. Podstatou je vyloučit či potvrdit extrauterinní graviditu, posoudit jiné komplikace v dutině břišní a přítomnost volné tekutiny v malé pánvi a Douglasově prostoru.

 *Podrobnější informace naleznete na stránce Diagnostické zobrazovací metody v gynekologii.*

Celkový stav

Nutno věnovat zvláštní pozornost nástupu příznaků hypovolemického šoku (tachykardie, hypotenze, atd.).

Horečka není přímým ukazatelem, může se jednat o reakci na resorpci, podobně jako při nitrobřišním krvácení, či o sekundární infekci.

Diferenciální diagnóza

Na začátku akutního přijetí pacientky až do okamžiku obdržení výsledků testu gravidity je diferenciální diagnóza značně rozsáhlá. V úvahu připadají salpingitida, abort intrauterinní gravidity, torze ovaria či tuby, prasklá ovariální cysta, nekróza myomu, pyelonefritida, appendicitida, cystitida, renální litiáza.

Léčba

Cílem je především ukončení GEU vzhledem k potenciálně fatálním komplikacím hrozícím matce. V úvahu připadá terapie medikamentózní a chirurgická.

Systémová léčba methotrexátem

Methotrexát je cytostatikum blokující syntézu DNA v rychle rostoucích tkáních. Jeho použití vyžaduje splnění přísných kritérií, a proto je aplikovatelný pouze u 1/3 pacientek. Je vyhrazen pro časně diagnostikovaná GEU všech lokalizací. Pokud jsou podmínky aplikace optimální, je úspěch metody až 95%. U nás se však vzhledem k četným vedlejším účinkům příliš nepoužívá.

Chirurgické řešení

Vyjma akutních situací s hemodynamickou nestabilitou, kdy je indikována laparotomie, je ve většině případů metodou volby laparoskopie. Vzhledem k nejčastější lokalizaci GEU v rámci tuby uteriny je standardní operativou tubární gravidity salpingektomie a salpingotomie.

Salpingektomie

Tedy odstranění vejcovodu, je indikována při nekontrolovatelném krvácení, ireverzibilně alterovaných vejcovodech, anebo na přání sterilizace ze strany pacientky. Pokud je kontralaterální tuba intaktní, je fertilita snížena jen minimálně.

Salpingotomie

Neboli podélné naříznutí tuby s následným odstraněním produktu koncepce je volena zejména v případě ampulární gravidity. Riziko recidivy GEU v postiženém vejcovodu je však až 15 %.


Milking out

Ještě konzervativnější metoda než salpingotomie, při níž dojde k odstranění produktu koncepce cestou tubárního ostia tlakem na vejcovod. Pozor však na potenciální perzistenci trofoblastu v 5–20 % případů.

Podezření na perzistenci trofoblastu je nutno uvážit pokud nedojde k **dostatečnému poklesu** sérové hladiny beta-hCG (tu sledujeme vždy v případě léčby GEU methotrexátem či konzervativní chirurgií) nebo nenastane **opětovné vzplanutí** symptomů, tedy bolesti, krvácení. K залечení se opět použije methotrexát aplikovaný systémově.

Odkazy

Externí odkazy

-  Současný přístup k diagnostice a léčbě mimoděložního těhotenství (http://mefanet.lfp.cuni.cz/clanky.php?a_id=208)

Použitá literatura

- CUNNINGHAM, F. Gary, et al. *Williams obstetrics*. 23. vydání. 2010. ISBN 978-0-07-149701-5.
- BEREK, Jonathan S. *Berek and Novak's gynecology*. 14. vydání. 2007. ISBN 978-0-78176-805-4.