

Madelungova deformita

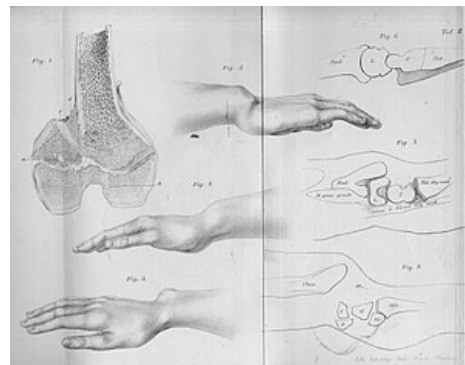


Bajonetvitě nasedání ruky na předloktí: způsobené volárním ohnutím a zkrácením distálního konce radia.

Klinický obraz: proximální řada karpálních kostí je volárně subluxována, ulnární konec předloktí vyčnívá dorzálně;

Etiologie: k této úchylce dochází po některých zlomeninách a epifyzeolýzách distálního konce radia, kde byla poškozena růstová chrupavka.^[1]

Madelungova deformita zápěstí je typickým nálezem u **Léry-Weillova typu dyschondrosteózy** (OMIM: 127300 (<https://omim.org/entry/127300>)), podmíněné mutací v genu *SHOX* (resp *SHOXY*)^[2].



Madelungova deformita

Odkazy

Reference

1. KOUDELA, K., et al. *Ortopedie*. 1. vydání. Praha : Karolinum, 2004. ISBN 80-246-0654-2.
2. BELIN, V, V CUSIN a G VIOT, et al. SHOX mutations in dyschondrosteosis (Leri-Weill syndrome). *Nat Genet* [online]. 1998, vol. 19, no. 1, s. 67-9, dostupné také z <<https://www.ncbi.nlm.nih.gov/pubmed/9590292>>. ISSN 1061-4036.