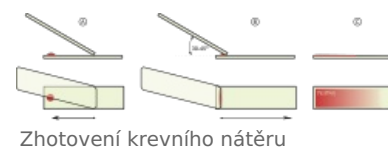


Krevní nátěr

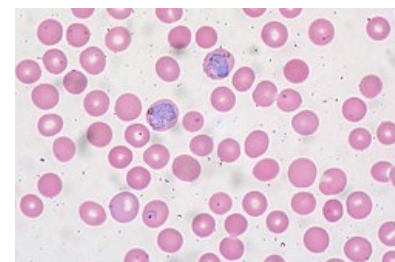
Krevní nátěr je mikroskopický preparát sloužící k vyšetření krevního obrazu.

Zhotovení krevního nátěru

Nejprve použijeme dezinfekci pro očištění místa odběru. Následně odebíráme krev z bříška prstu nebo laterálního boku třetího nebo čtvrtého prstu nedominantní ruky, u dětí z paty či ušního lalůčku. První kapku, která se objeví, stíráme sterilním tamponkem z důvodu možného obsahu tkáňového moku. Druhou kapku krve již nanášíme na odmaštěné podložní sklíčko. Kapku umístíme na jednu stranu podložního skla (např. napravo) a druhým sklíčkem se pomalým pohybem přibližujeme ke kapce z druhé (levé) strany. Jakmile se sklo dotkne kapky, krev se kapilaritou rozprostře podél celé hrany. Plynulým pohybem rozetřeme krev v tenké vrstvě po podložním skle ve směru od kapky. Nátěr poté necháváme zaschnout a fixujeme.



Zhotovení krevního nátěru



Malárie na nátěru periferní krve

Zpracování krevního nátěru

Jedná se o tradiční metodu barvení krve tzv. *Pappenheimova panoptická metoda*, která se skládá ze dvou barvení:

1. May-Grünwald
2. Giemsa-Romanowski

Metodu provádíme ve vodorovné poloze tak, aby nátěr obsahoval jednu vrstvu buněk. Následuje oplach destilovanou vodou a usušení. Při prohlížení pod mikroskopem používáme imerzní objektiv a imerzní olej. Ten zvyšuje index lomu optického prostředí mezi preparátem a objektivem, čímž se do objektivu dostávají paprsky procházejícího světla, které by se do něj v případě použití prostředí s nižším indexem lomu nedostaly.

Fixace

Pro potřebu fixace používáme roztok May-Grünwaldův. Zaschlý nátěr se pokape koncentrovaným May-Grünwaldovým roztokem na 3–5 min. Tím dojde k dobré fixaci krvinek.

Barvení zředěným May-Grünwaldovým roztokem

- koncentrovaný eosinát methylenové modři v methanolu (methanol fixuje)
- zředění v poměru 1:1 destilovanou vodou, pokapání a zanechání na nátěru po dobu asi 1 min
- slévá se, neoplachuje se

Barvení roztokem Giemsa-Romanowski

- eosinát methylenového azuru A, modři a methylenové violeti
- trvá po dobu 15 min
- oplachuje se destilovanou vodou, dokud teče zabarvená


Poté necháme zafixovaný a obravený krevní nátěr zaschnout a prohlédneme ho za pomoci imerzního objektivu (nekryjeme krycím sklíčkem). V mikroskopu pozorujeme jednotlivé krevní elementy a jejich části s různými výsledky barvení krevního nátěru.

Erytrocyty

 Podrobnější informace naleznete na stránce Červené krvinky.

Červené krvinky jsou terminálně diferencované bezjaderné bikonkávní elementy vyplněné hemoglobinem, který přenáší kyslík. V cirkulaci krve přežívají cca 120 dní, poté jsou odstraněny makrofágy. Jsou to jediné krevní elementy, jejichž funkce nevyžaduje, aby opustily krevní řečiště.

Za normálních okolností jsou to docela pružné elementy, což jim umožňuje se adaptovat i na malé průměry a nepravidelně vinuté prostory kapilár.



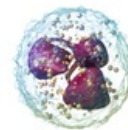
Erytrocyt

Leukocyty

Bílé krvinky jsou krevní elementy, které opouštějí krevní řečiště a vstupují do tkání, kde vykonávají svou hlavní funkci, tzn. v obraně organismu. Název leukocyty je nesmírně široký, proto rozlišujeme leukocyty do dvou skupiny na tzv. granulocyty (neutrofil, bazofil, eosinofil) a agranulocyty (lymfocyty, monocyty).

Neutrofilní leukocyty

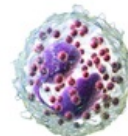
Zralé neutrofilní leukocyty tvoří 50–70 % cirkulujících leukocytů. V krevním řečišti jsou inaktivní, nicméně jsou to obvykle první leukocyty, které se objeví na místě infekce. Tam na základě chemotaxe fagocytují bakteriální buňky a jejich zbytky. Hlavním úkolem neutrofilních leukocytů je zabíjení a rozklad pochlpených mikroorganismů.



Neutrofil

Eosinofilní leukocyty

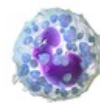
Eosinofily jsou ve srovnání s neutrofily daleko méně početné a představují jen 1–4 % leukocytů. V krevních nátěrech jsou to buňky stejně velké nebo nepatrně větší než neutrofily, avšak mají dvousegmentované jádro. Dalším rozdílem pak jsou veliká acidofilní granula (růžová až červená).



Eosinofil

Bazofilní leukocyty

Bazofily tvoří méně než 1 % cirkulujících leukocytů, proto je velice obtížné je najít v krevním nátěru. Jádro bazofila bývá rozdělené na dva laloky, které jsou nepravidelného tvaru a obsahují specifická granula. Tato granula mají oproti zbylým leukocytům méně pravidelný tvar, barví se bazicky (obvykle pupurpově až modročerně).

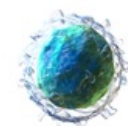


Basofil

Jsou klíčové pro alergickou reakci, funkčně se podobají heparinocytům.

Lymfocyty

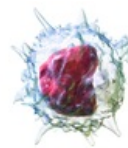
Lymfocyty jsou buňky s kulatými jádry a jsou nejčastějším typem agranulocytů v krevním nátěru. Jedná se o nejmenší typ leukocytů a tvoří přibližně 30 % všech leukocytů. Přestože je to nejmenší typ leukocytu, je nesmírně důležitý, protože sehraává hlavní funkci imunitní odpovědi. Zralé lymfocyty dělíme do několika funkčně odlišných skupin dle svých povrchových molekul. Hlavní třídy lymfocytů zahrnují *B-lymfocyty* (pomocné), *T-lymfocyty* (cytotoxické) a tzv. *NK buňky* (z *anglického natural killer cells*). V porovnání s ostatními leukocyty vykazují výrazné odchylky ve velikosti. Malé lymfocyty odpovídají velikosti erytrocytu, ale střední a velké lymfocyty dosahují v průměru až 18 μm .^[1]



B-lymfocyt

Monocyty

Monocyty patří též do skupiny agranulocytů. Jsou to prekurzory dalších nesmírně důležitých buněk, a to makrofágů, osteoklastů, mikroglie a dalších buněk mononukleárního fagocytárního systému. Buňky pocházející z monocytů jsou buňky prezentující antigen a hrají velice důležitou roli v imunitní obraně tkání. Cirkulující monocyty obvykle žijí velice krátce, v tkáních žijí až měsíce. Veliké jsou v průměru 12–15 μm ^[1], jejich jádro připomíná tvar vanilkového rohlíčku.



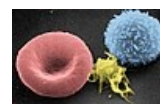Monocyt

 *Podrobnější informace naleznete na stránce Fyziologické hodnoty krevních elementů.*

Trombocyty

 *Podrobnější informace naleznete na stránce Trombocyty.*

Krevní destičky jsou bezjaderné krevní elementy, které sehraávají nezastupitelnou funkci při hemostáze (zástavě krvácení). Vznikají z megakaryocytů v kostní dřeni. Nejedná se o skutečné buňky, ale pouhé fragmenty cytoplazmy megakaryocytů. Z jednoho megakaryocytu vznikne až 5000 fragmentů, tzn. krevních destiček. V cirkulaci žijí 9–12 dní, obvykle zanikají v endotelu cévy.



Uprostřed krevní destička

Odkazy

Související články

- Zhotovení histologického preparátu
- Zpracování vzorků pro histologické vyšetření
- Barvení podle Giemsy
- Leukogram

Použitá literatura

- BRICHOVÁ, Hana. *Krev - odběr, fixace* [přednáška k předmětu Obecná histologie a cytologie, obor Všeobecné lékařství, 1. lékařská fakulta Univerzita Karlova v Praze]. Praha. 2009.
- JIRKOVSKÁ, Marie. *Histologická technika*. 1. vydání. Praha : Galén, 2006. 80 s. ISBN 80-7262-263-3.
- MESCHER, Anthony. *Junqueirovy základy histologie*. - vydání. Galén, 2018. ISBN 9788074923241.

1. MESCHER, Anthony. *Junqueirovy základy histologie*. - vydání. Galén, 2018. s. 252. ISBN 9788074923241.